

Pathologie-Konferenz

Todesursache nach COVID-19-Impfung

20.09.2021, Reutlingen

www.pathologie-konferenz.de

kontakt@pathologie-konferenz.de

Institut Prof. Dr. Arne Burkhardt, Obere Wässere 3-7, 72764 Reutlingen

CORONA-IMPFUNGEN – Büchse der Pandora ?

Die „gabenreiche“ Therapie

- Prof. Dr. Arne Burkhardt / Reutlingen
- Prof. Dr. Walter Lang / Hannover

- und viele Helfer im In- und Ausland

Kurzvita Prof. Dr. Arne Burkhardt

- Prof. Dr. Arne Burkhardt blickt auf langjährige Lehrtätigkeit an den Universitäten Hamburg, Bern und Tübingen zurück sowie auf Gastprofessuren/ Studienaufenthalte in Japan (Nihon Universität), USA (Brookhaven National Institut), Korea, Schweden, Malaysia und der Türkei. Er hat 18 Jahre lang das Pathologische Institut in Reutlingen geleitet und war danach als niedergelassener Pathologe tätig. Prof. Burkhardt hat über 150 Artikel in Fachzeitschriften und als Beiträge in Handbüchern veröffentlicht. Er hat zudem zahlreiche pathologische Institute zertifiziert.

Kurzvita Prof. Dr. Walter Lang

- Prof. Dr. Walter Lang war von 1968-1985 als Pathologe an der Medizinischen Hochschule Hannover tätig. Danach leitete er 25 Jahre lang ein von ihm gegründetes Privatinstitut für Pathologie in Hannover mit den Schwerpunkten Transplantationspathologie, extragynäkologische Cytologie, Schilddrüsentumore, Lungen/Pleurapathologie. Er führte Konsultationsdiagnostik für 12 große Lungen-Kliniken durch und nahm Leberpathologieuntersuchungen für zahlreiche Kliniken vor. Im Zeitraum 1985-2020 führte er Konsultationsuntersuchungen für die Pathologie der Lungenklinik in Herner durch.

Bekannte Corona-Impfnebenwirkungen mit potentieller Todesfolge

- Sinusvenenthrombose (Diagnose „klar“)
 - Thrombembolische Geschehen (Diagnose „meist klar“)
 - Mesenterialvenen-Thrombose/ Darminfarzierung
 - Bein/Fußvenen-Thrombose
 - Lungenembolie/ Lungeninfarkt
 - Myokarditis / Epikarditis (Pumpversagen, Rhythmus-Tod) (Diagnose „versteckt“, meist übersehen und nur histologisch erkennbar)
- Sog. Impfdurchbruch (Neu-Infektion)

10 Obduktions-Fälle – 8 Auswertung Stufe 1

- 1. 82 W 1.+ 2. Impfung Moderna Tod 37 Tage p.l. Rechtsmedizin (D) ohne Histologie
- 2. 72 M 1. Impfung Comirnaty Tod 31 Tage p.l. Rechtsmedizin (D) ohne Histologie
- 3. 95 W 1. + 2. Impfung Moderna Tod 68 Tage p.l. Rechtsmedizin (D) ohne Histologie

10 Obduktions-Fälle – 8 Auswertung Stufe 1

- 4. 73 W 1. Impfung Comirnaty Todesabstand unbekannt Pathologie (D) ohne Histologie
- 5. 54 M 1. Impfung Janssen Tod 65 Tage p.l. Rechtsmedizin (D) ohne Histologie
- 6. 55 W 1.+2. Impfung Pfizer-Biontech Tod 11 Tage p.l. Pathologie (Ö) **mit** Histologie
- 7. 56 M 1.+2. Impfung Comirnaty Tod 8 Tage p.l. Pathologie (Ö) **mit** Histologie

10 Obduktions-Fälle – 8 Auswertung Stufe 1

- 8. 80 M 1. +2. Impfung Tod 37 Tage p.l. Rechtsmedizin (D)
Pfizer Biontech ohne Histologie
- 9. 89 W 1.+2. Impfung Tod ca. 6 Mo p.l. Pathologie (D)
unbekannt ohne Histologie
- 10. 62 M unbekannt Tod 20 Tage p.l. Pathologie (D)
ohne Histologie

Todesursächliche Faktoren Fall 1

Rechtsmedizin:

Rhythmogenes Herzversagen,
Lungenfibrose

Konsiliar-Diagnose (RT):

Lymphozytäre Myokarditis ++, Epikarditis +,
Lymphozytäre Alveolitis (DAD)

Fremdkörper-Mikro-Embolie Lunge

Zusammenhang mit der Impfung: Sehr wahrscheinlich

Todesursächliche Faktoren Fall 2

Rechtsmedizin:

Rhythmogenes Herzversagen

Konsiliar-Diagnose (RT):

Lymphozytäre Myokarditis +, Epikarditis +

Lymphozytäre Alveolitis (DAD) +

Zusammenhang mit der Impfung: unklar, möglich

Todesursächliche Faktoren Fall 3

Rechtsmedizin:

Lungeninfarkt, Rechtsherzversagen, Multiorganversagen

Konsiliar-Diagnose (RT):

Lymphozytäre Myokarditis +++, Epikarditis +,

Lungeninfarkt (Re-Infarkt)

Lymphozytäre Alveolitis (DAD) mit Lymphfollikelbildung

Zusammenhang mit der Impfung: Sehr wahrscheinlich

Todesursächliche Faktoren Fall 4

Pathologie:

Multiorganversagen, unklarer Infektions-Fokus

Konsiliar-Diagnose (RT):

Milz/Pankreasnekrose (wahrscheinlich vaskulär)

Lymphozytäre Myokarditis +

Lymphozytäre Alveolitis (DAD)

Leukoklasische Vaskulitis der Haut (Immunkomplex-induziert)

Zusammenhang mit der Impfung: Sehr wahrscheinlich

Todesursächliche Faktoren Fall 5

Rechtsmedizin:

Unklar, finale Aspiration

Konsiliar-Diagnose (RT):

Noch nicht vollständig ausgewertet !

Thyreoiditis Hashimoto (Autoimmun-Erkrankung)

Zusammenhang mit der Impfung: wahrscheinlich

Todesursächliche Faktoren Fall 6

Pathologie:

Herzdilatation, kardiale Dekompensation bei Herzhypertrophie

Konsiliar-Diagnose (RT):

Lymphozytäre Myokarditis mit Faserdestruktion +++, Epikarditis +
Lymphozytäre Alveolitis (DAD) +
Vaskulitis

Zusammenhang mit der Impfung: Sehr wahrscheinlich

Todesursächliche Faktoren Fall 7

Pathologie:

Frischer Myokardinfarkt

Konsiliar-Diagnose (RT):

Lymphozytäre Myokarditis ++, Epikarditis (+),

Lymphozytäre Alveolitis (DAD) mit Lymphfollikelbildung

Pseudolymphom

Epithelial-Myoepitheliale Sialadenitis (Sjögren-Syndrom)

Zusammenhang mit der Impfung: Sehr wahrscheinlich

Todesursächliche Faktoren Fall 8

Rechtsmedizin:

Herzinfarkt

Konsiliar-Diagnose (RT):

Noch nicht ausgewertet

Zusammenhang mit der Impfung: NN

Todesursächliche Faktoren Fall 9

Pathologie:

Frische Thrombose der Art. Mesenterica superior,
Mesenterialischämie, Multiorganversagen, Schockgeschehen

Konsiliar-Diagnose (RT):

Lymphozytäre Vaskulitis

Lymphozytäre Myokarditis +, Epikarditis +,

Lymphozytäre Alveolitis (DAD) +

Zusammenhang mit der Impfung: wahrscheinlich

Todesursächliche Faktoren Fall 10

Pathologie:

Aortenruptur der Aorta ascendens, Herzbeutel-Tamponade

Konsiliar-Diagnose (RT):

Noch nicht vollständig ausgewertet

WWU

Zusammenhang mit der Impfung: Eher Koinzident

Tod in Zusammenhang mit Corona-Impfungen

10 Voruntersuchte obduzierte Fälle

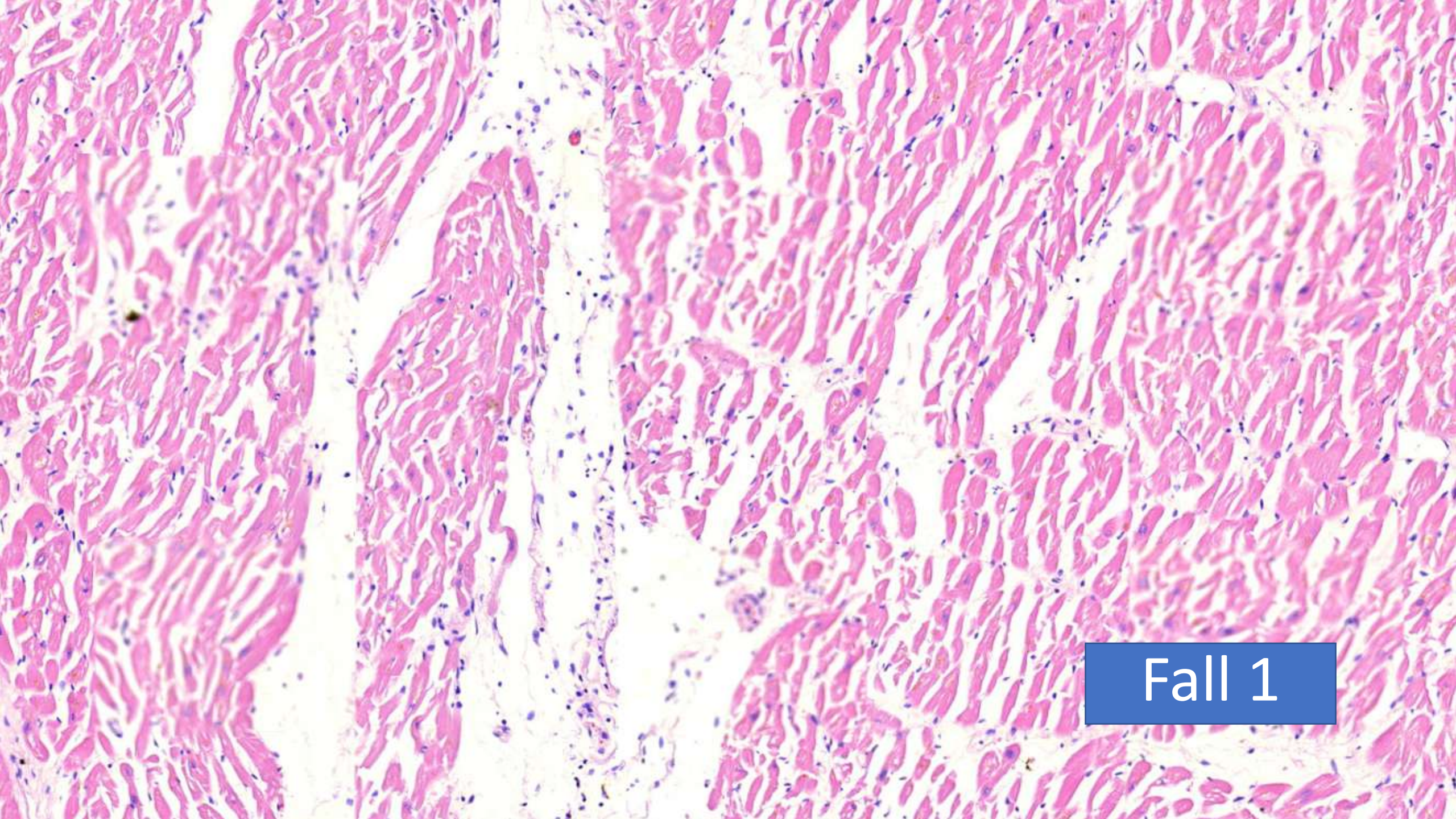
Nachuntersuchung RT:

Zusammenhang sehr wahrscheinlich	5
Zusammenhang wahrscheinlich	2
Zusammenhang unklar/möglich	1
Zusammenhang eher koinzident	1
Noch nicht ausgewertet	1

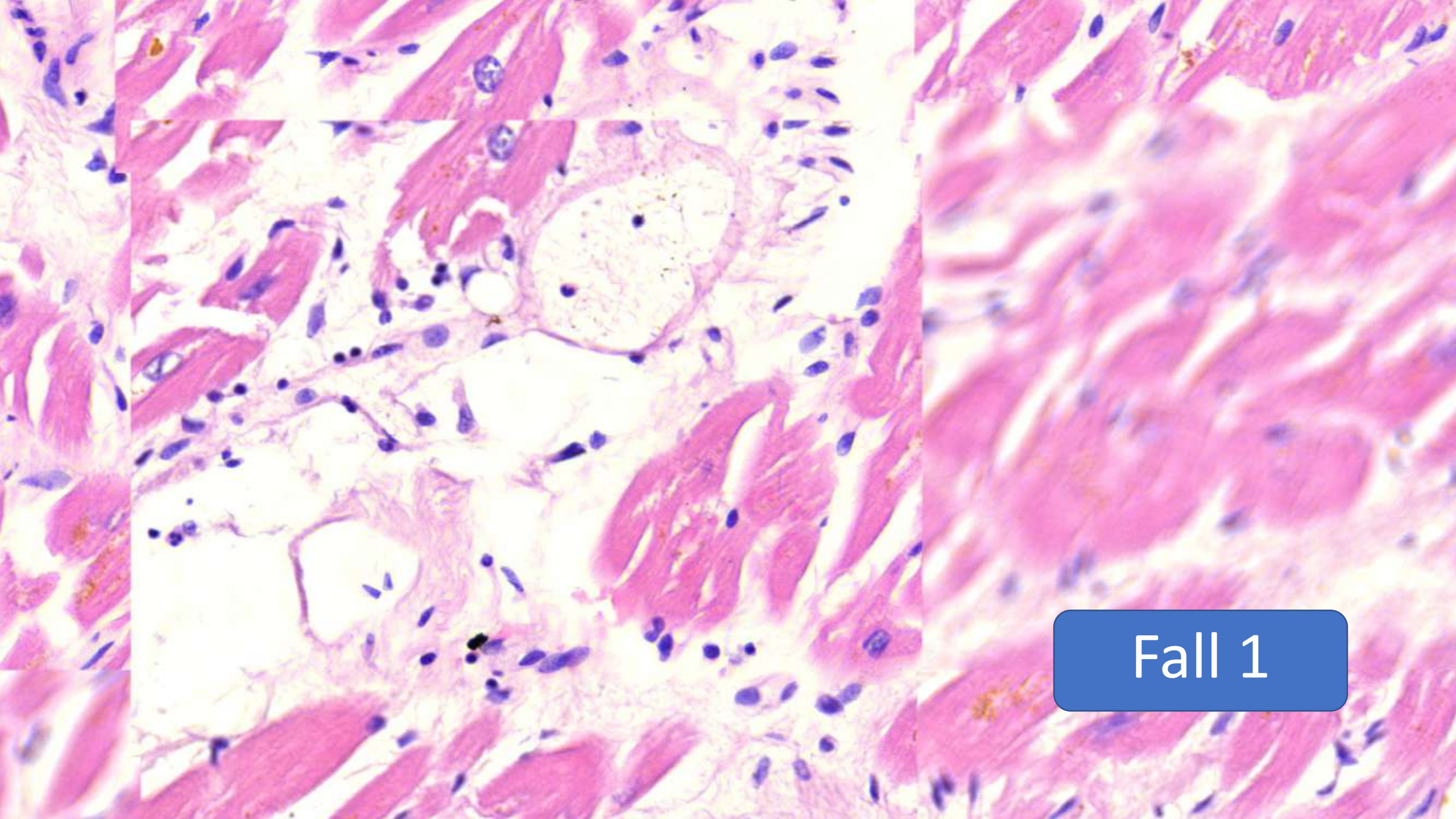
Lymphozytäre Myokarditis, Epikarditis, Perikarditis „lymphocytic-predominance“

- Typisch für Virus-Affektionen
- Makroskopisch kaum erkennbar
- Histologisch oft als Infarkt fehlinterpretiert (Granulozyten !)
- Typischerweise kleinherdig-multifokal, daher oft nicht erfasst

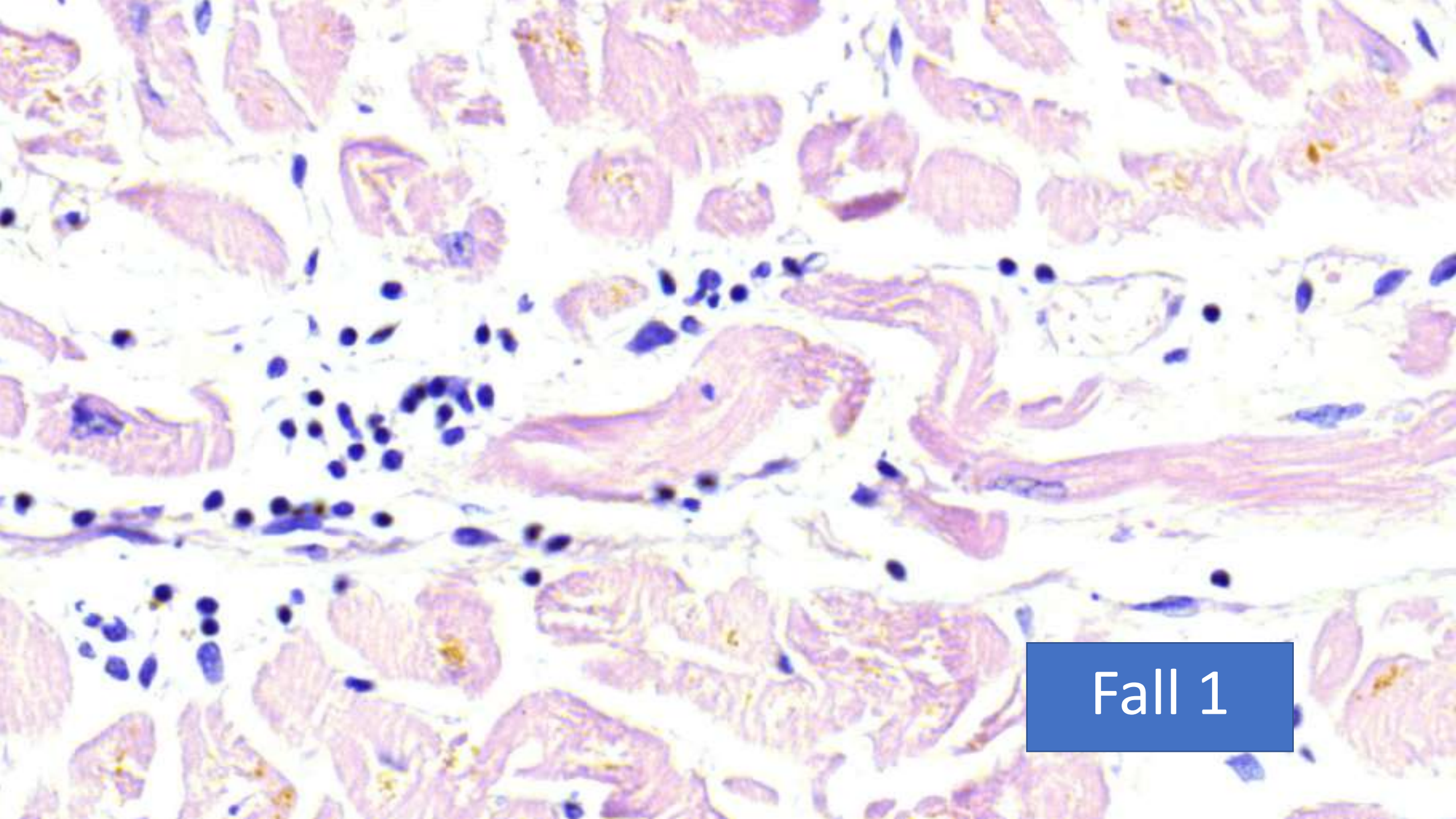
- Auswirkung auf die Pumpleistung (cave: kritisches Herzgewicht)
- Rhythmogenes Herzversagen bei Befall des Reizleitungssystems
„Sekunden-Herztod“, Nachweis kaum möglich (ca. 15.000 Schnitte)



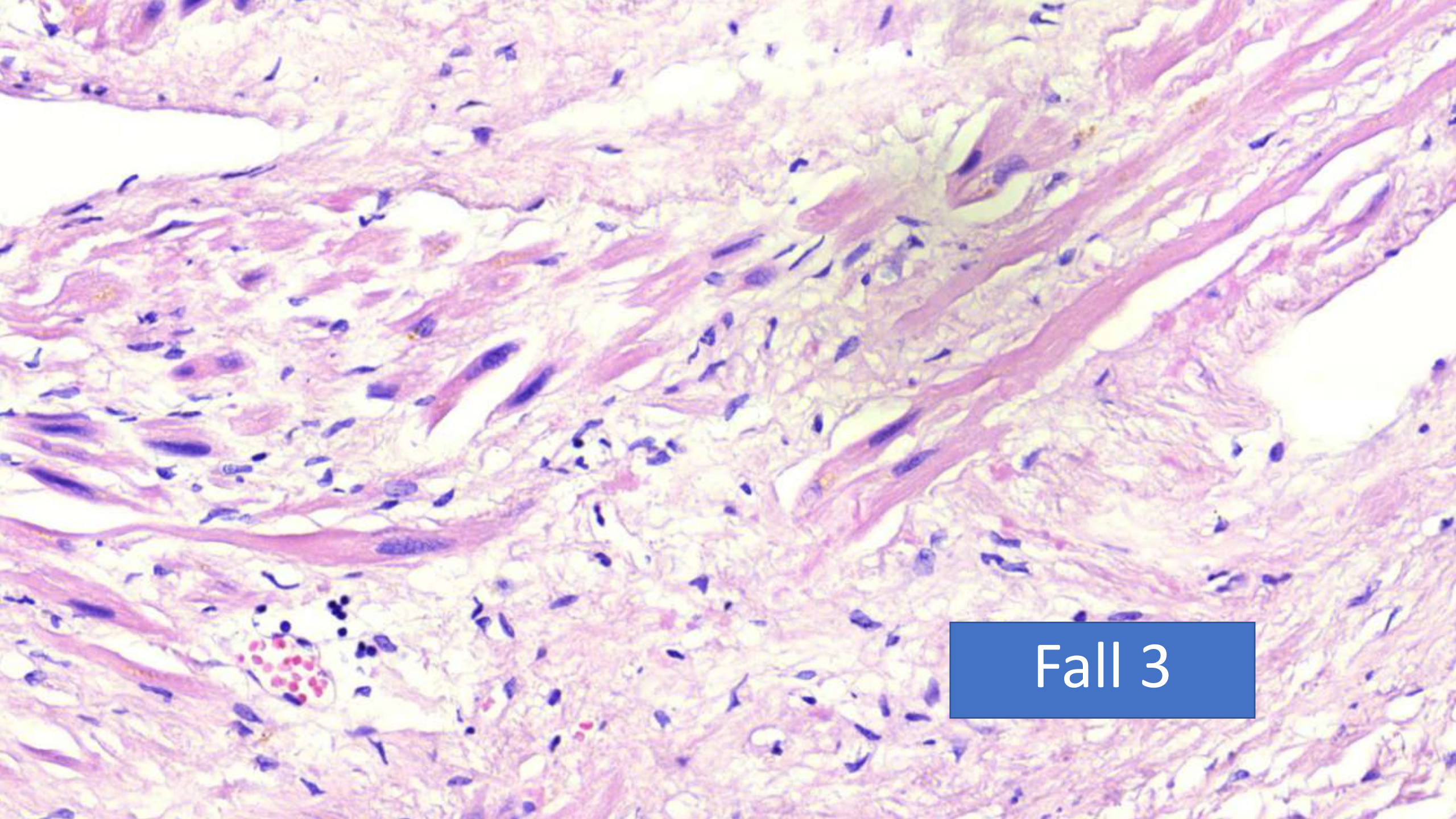
Fall 1



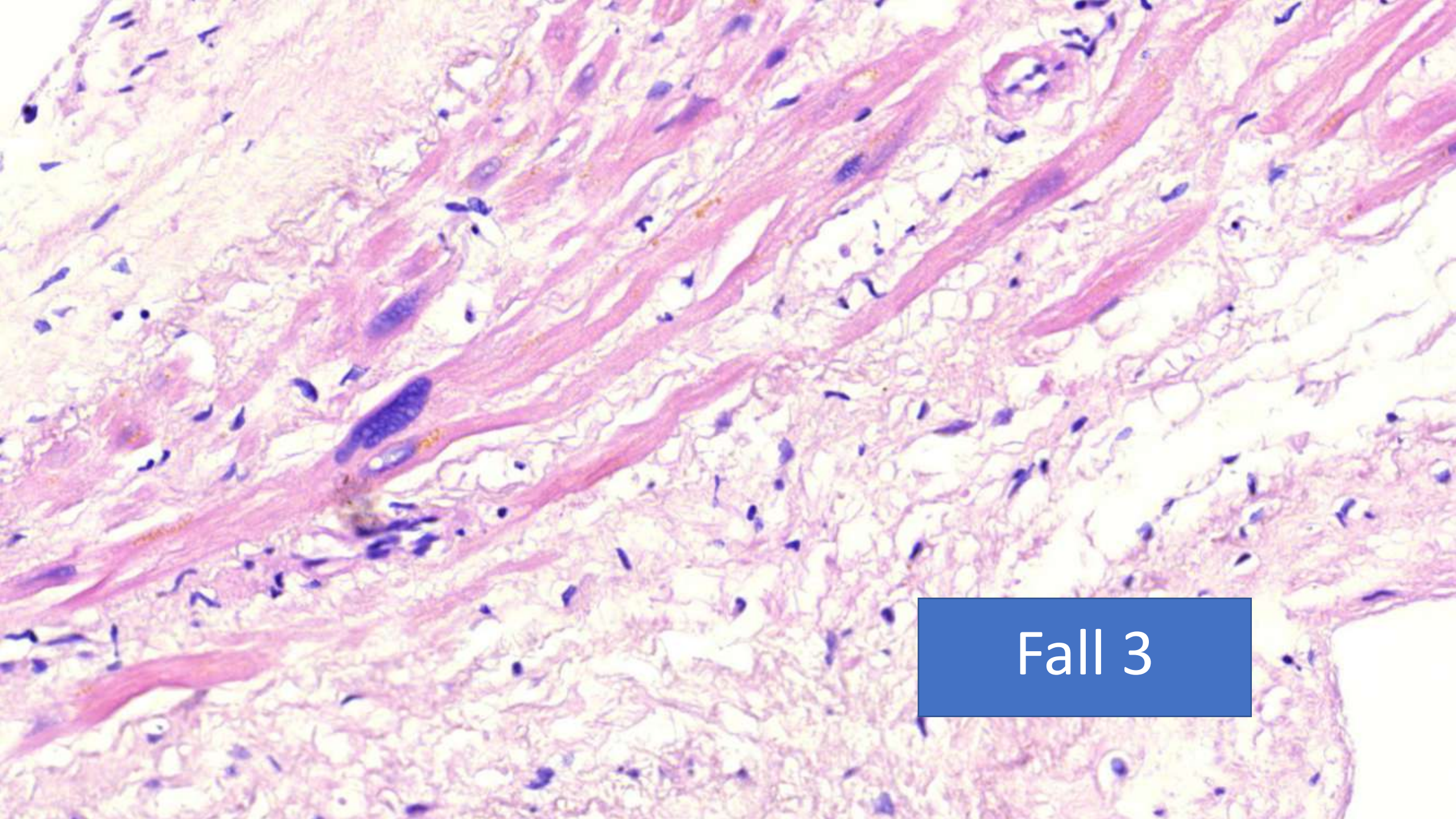
Fall 1



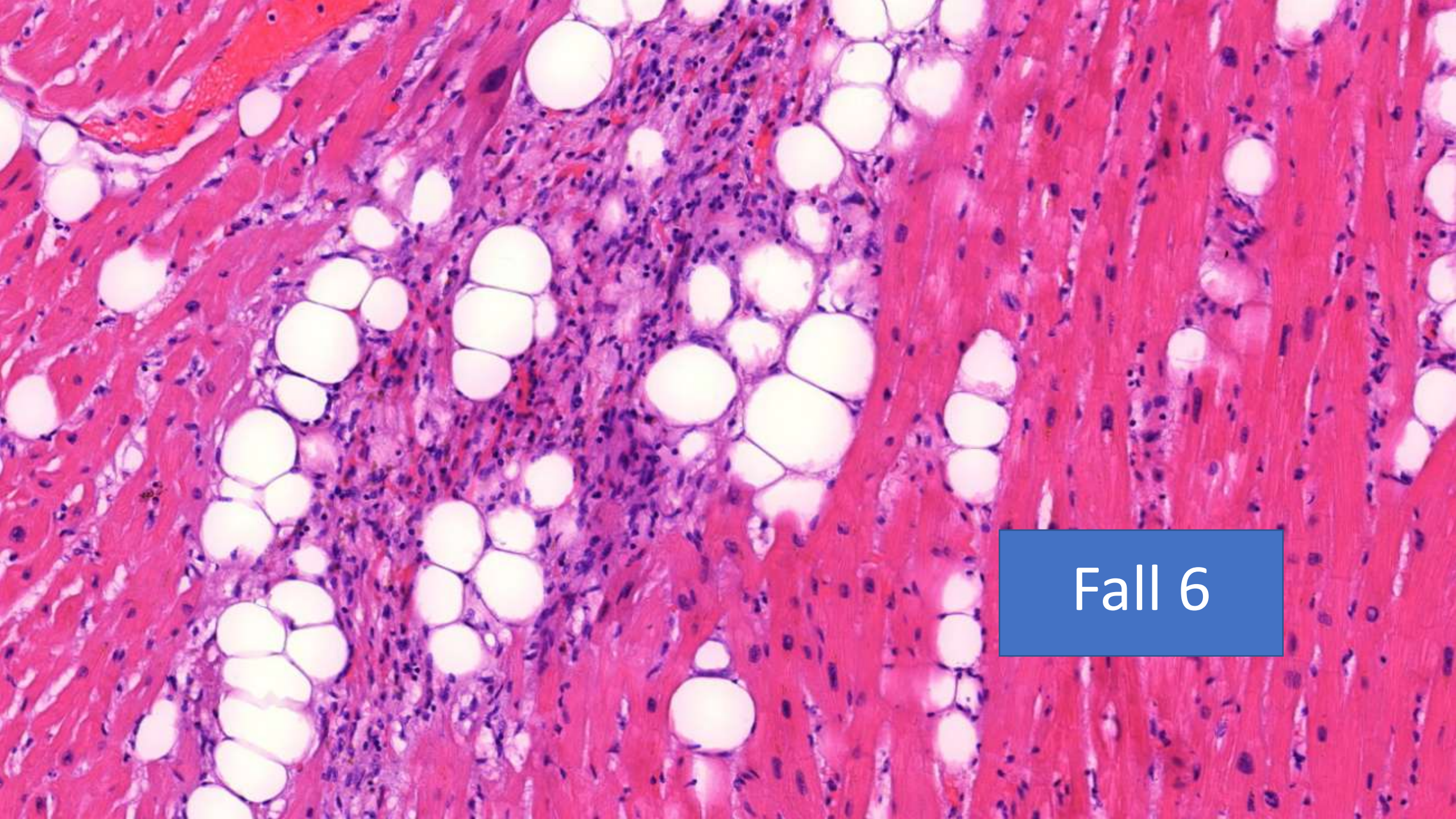
Fall 1



Fall 3

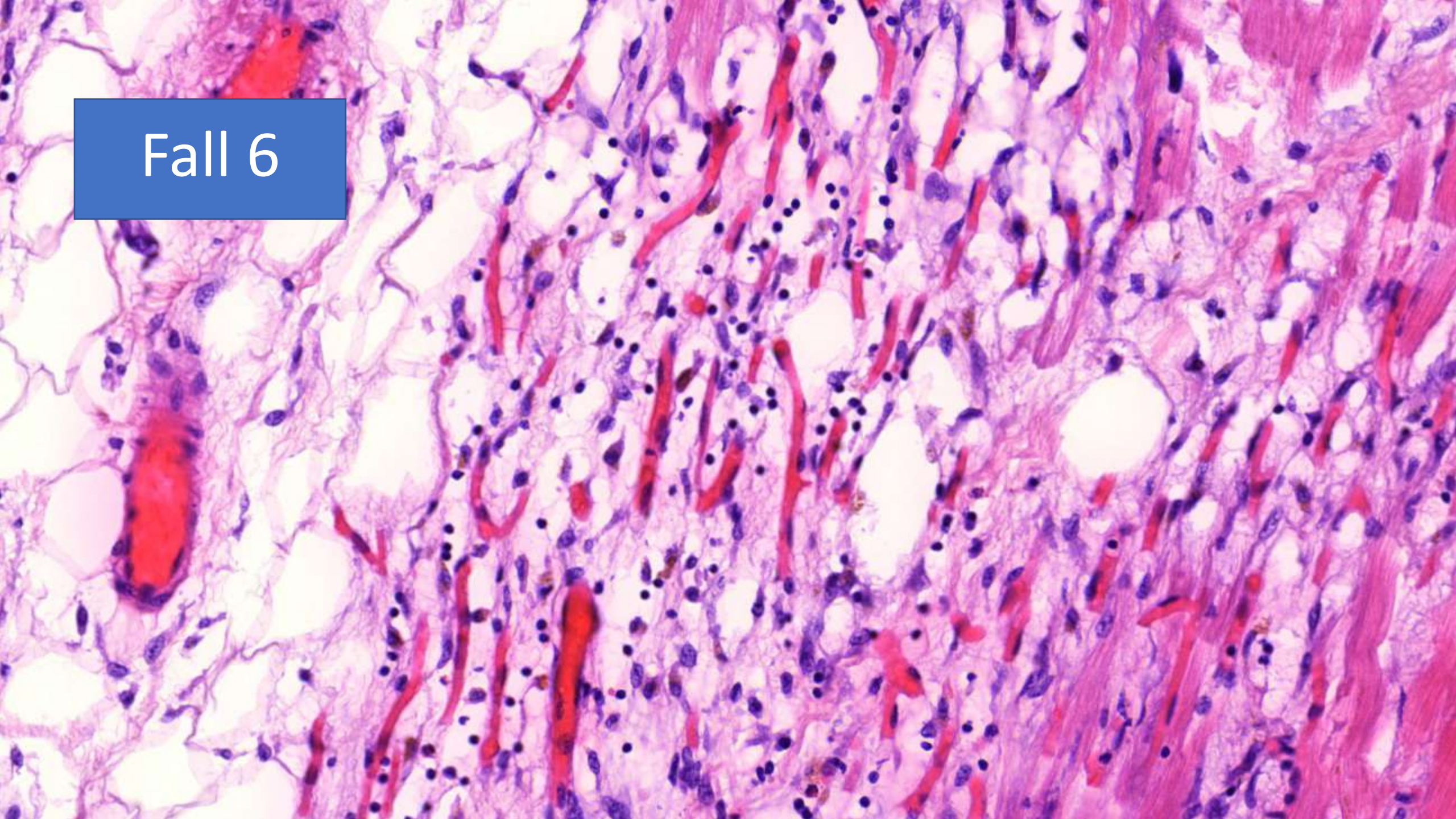


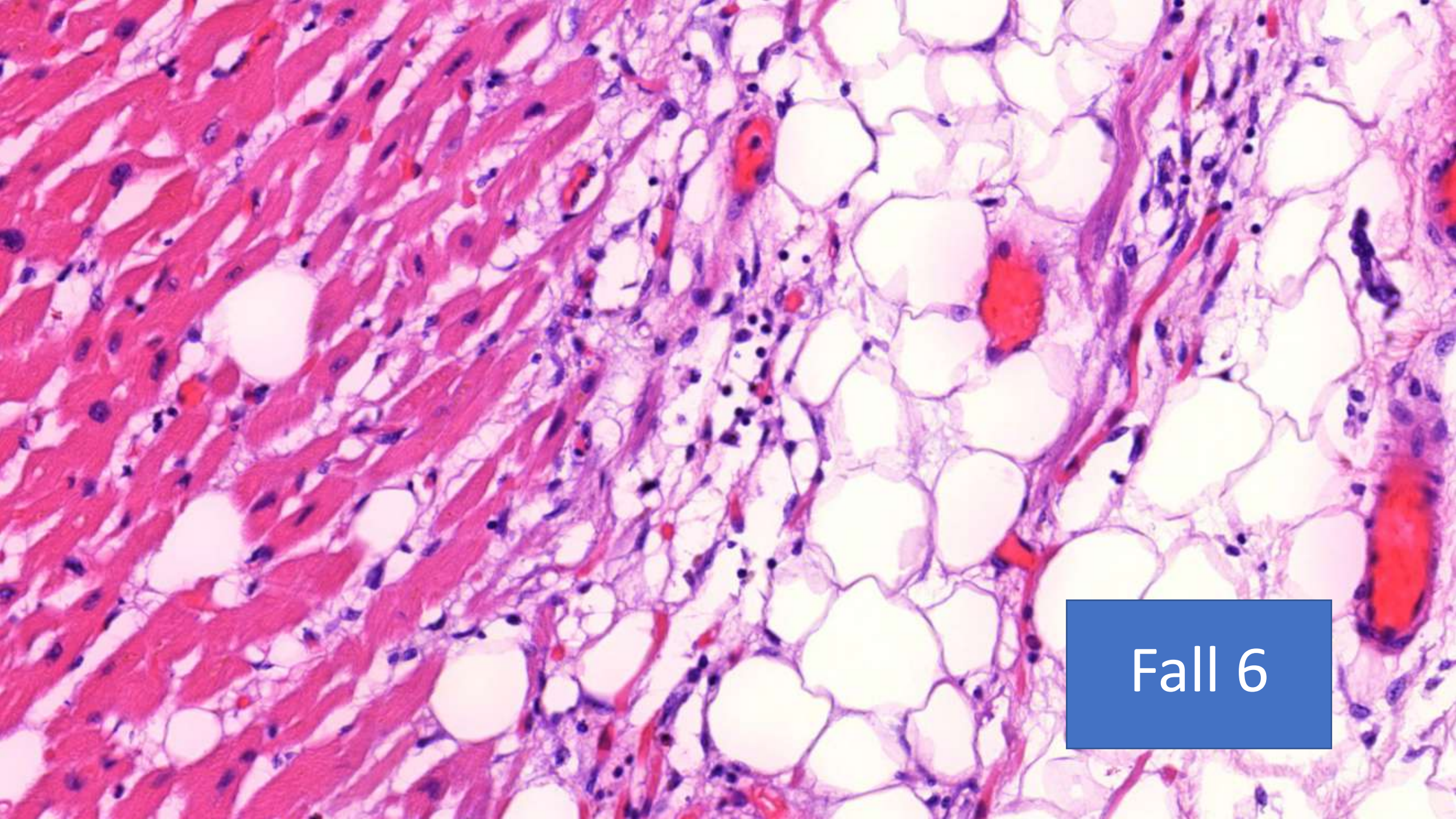
Fall 3



Fall 6

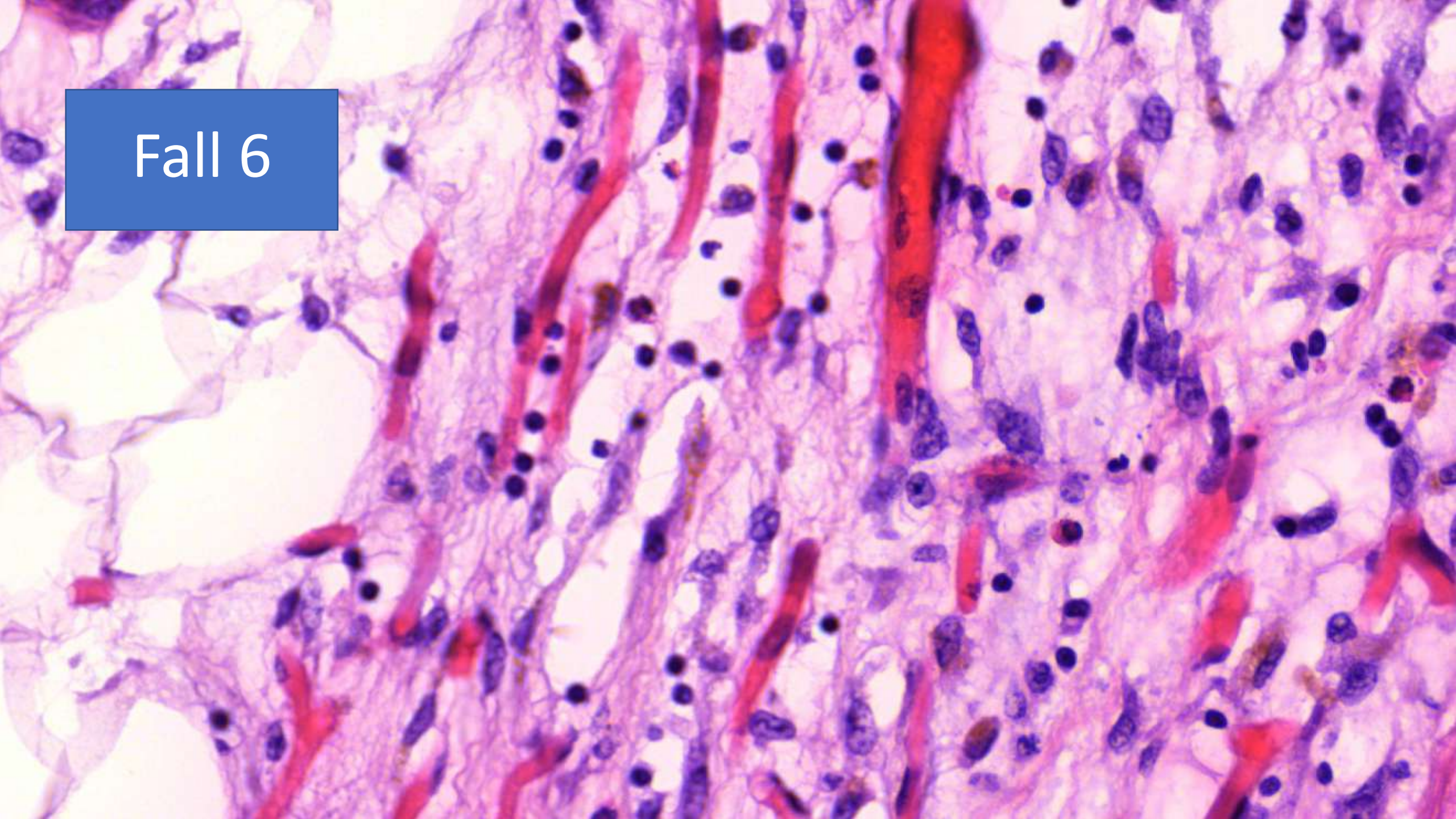
Fall 6



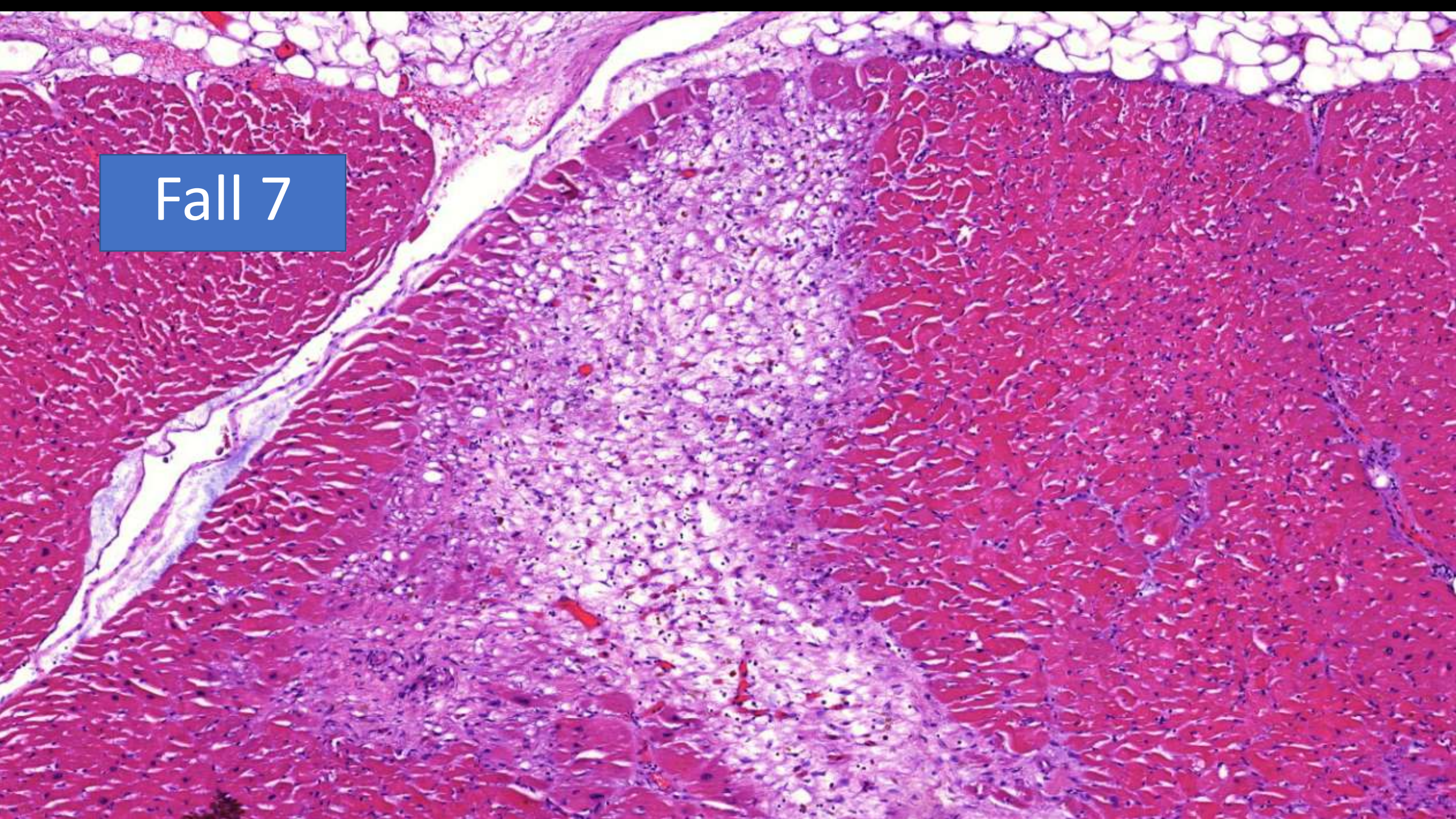


Fall 6

Fall 6



Fall 7



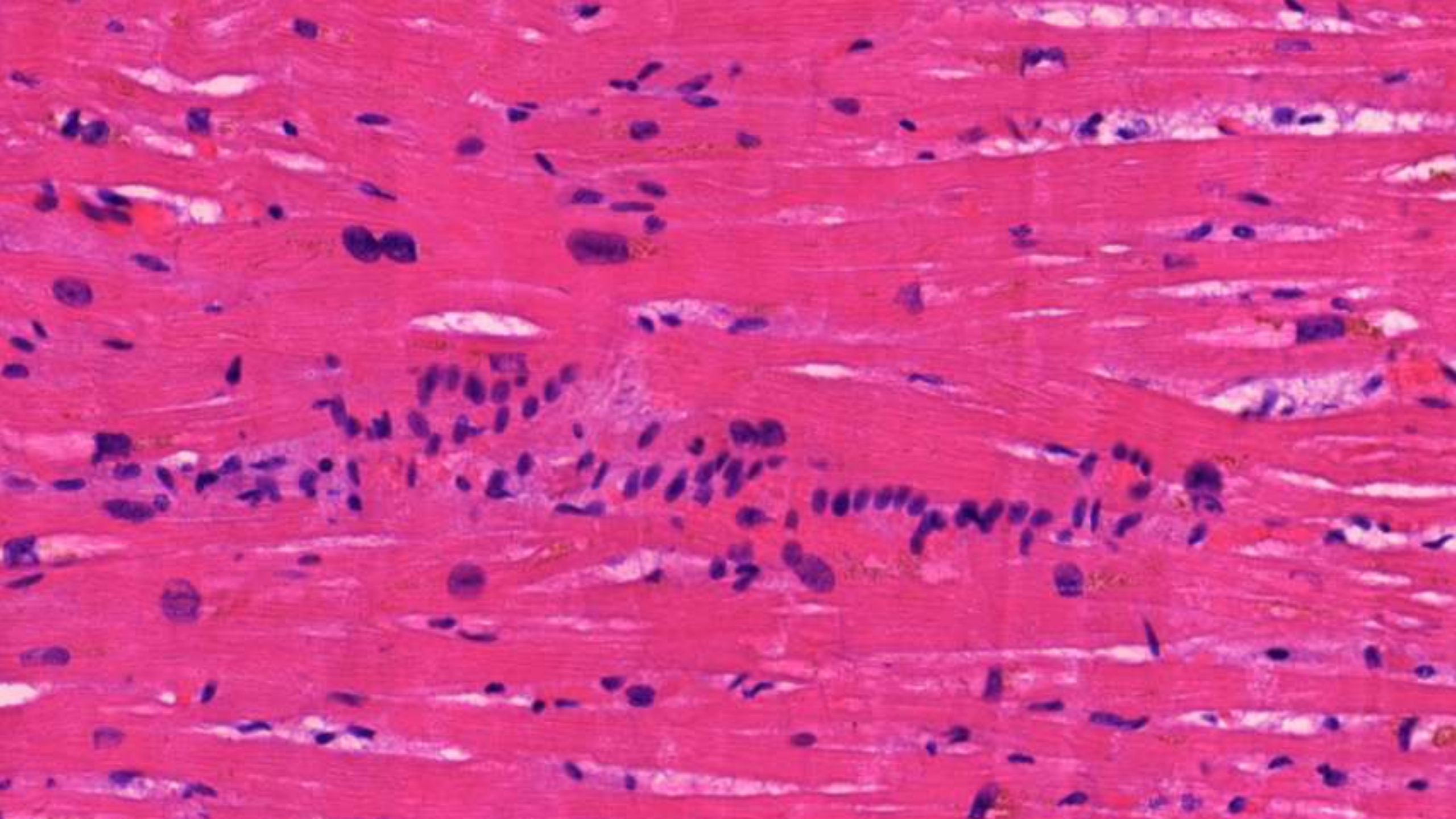


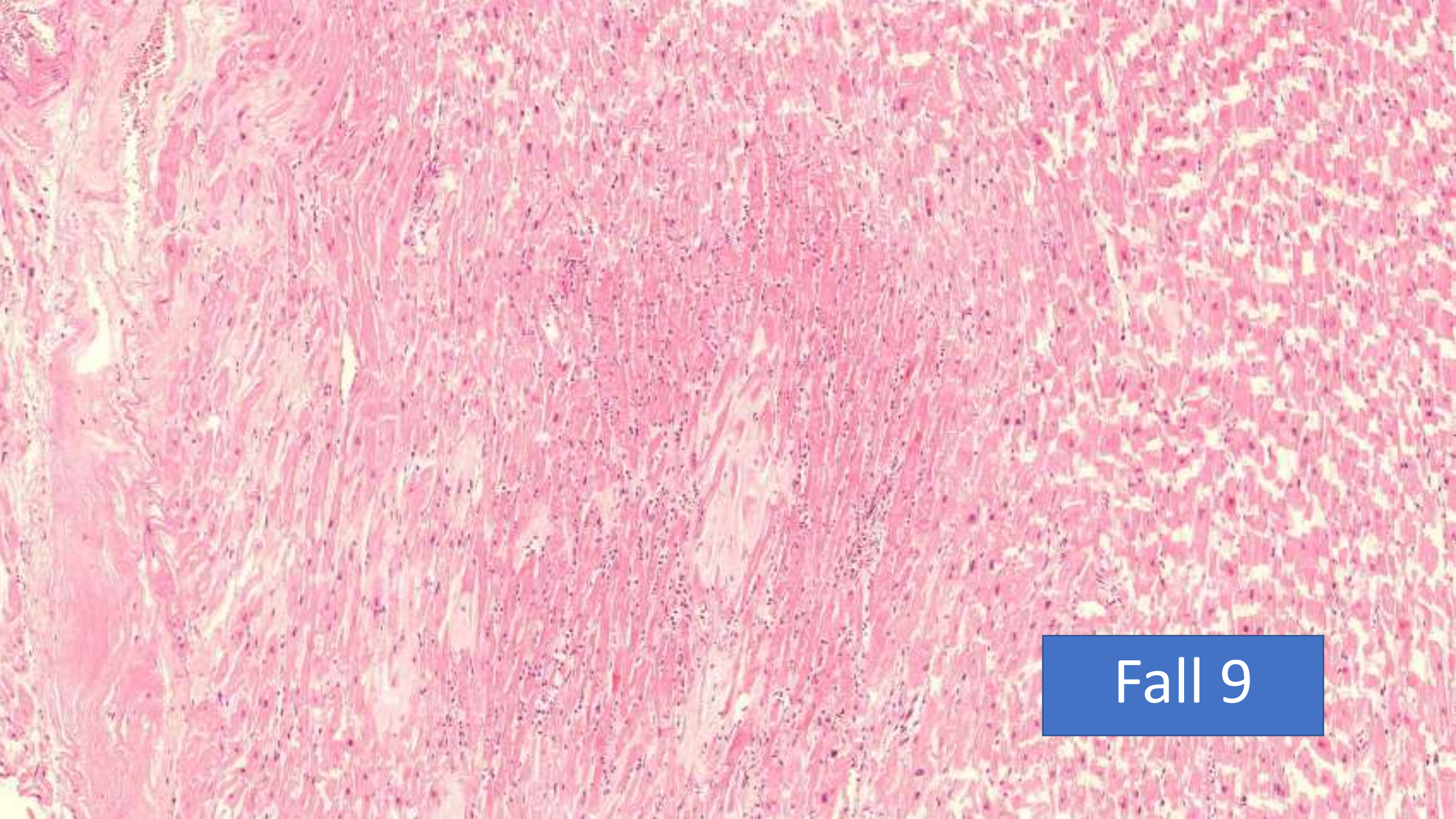
Fall 7

This histological image displays cardiac muscle tissue. The muscle fibers are arranged in a regular, parallel pattern, showing characteristic striations. The nuclei are small, dark, and located at the periphery of the fibers. The overall appearance is that of a well-organized, striated muscle tissue.

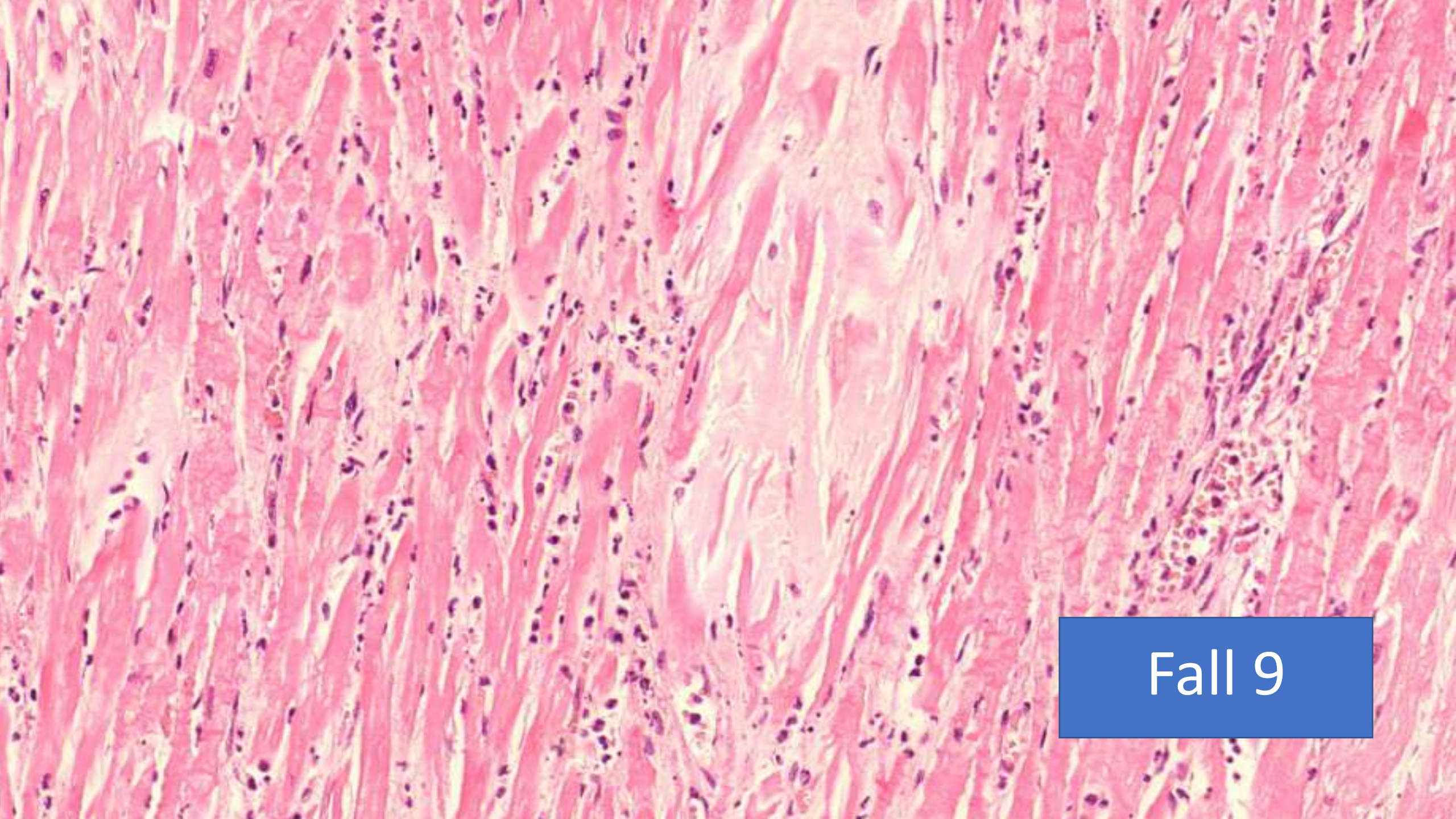
A high-magnification light micrograph of skeletal muscle tissue. The image displays multiple parallel muscle fibers with distinct transverse striations. The fibers are stained pink (eosinophilic), and their nuclei are stained dark purple (basophilic). The nuclei are located at the periphery of the fibers. A blue rectangular box is overlaid on the right side of the image, containing the text 'Fall 7'.

Fall 7



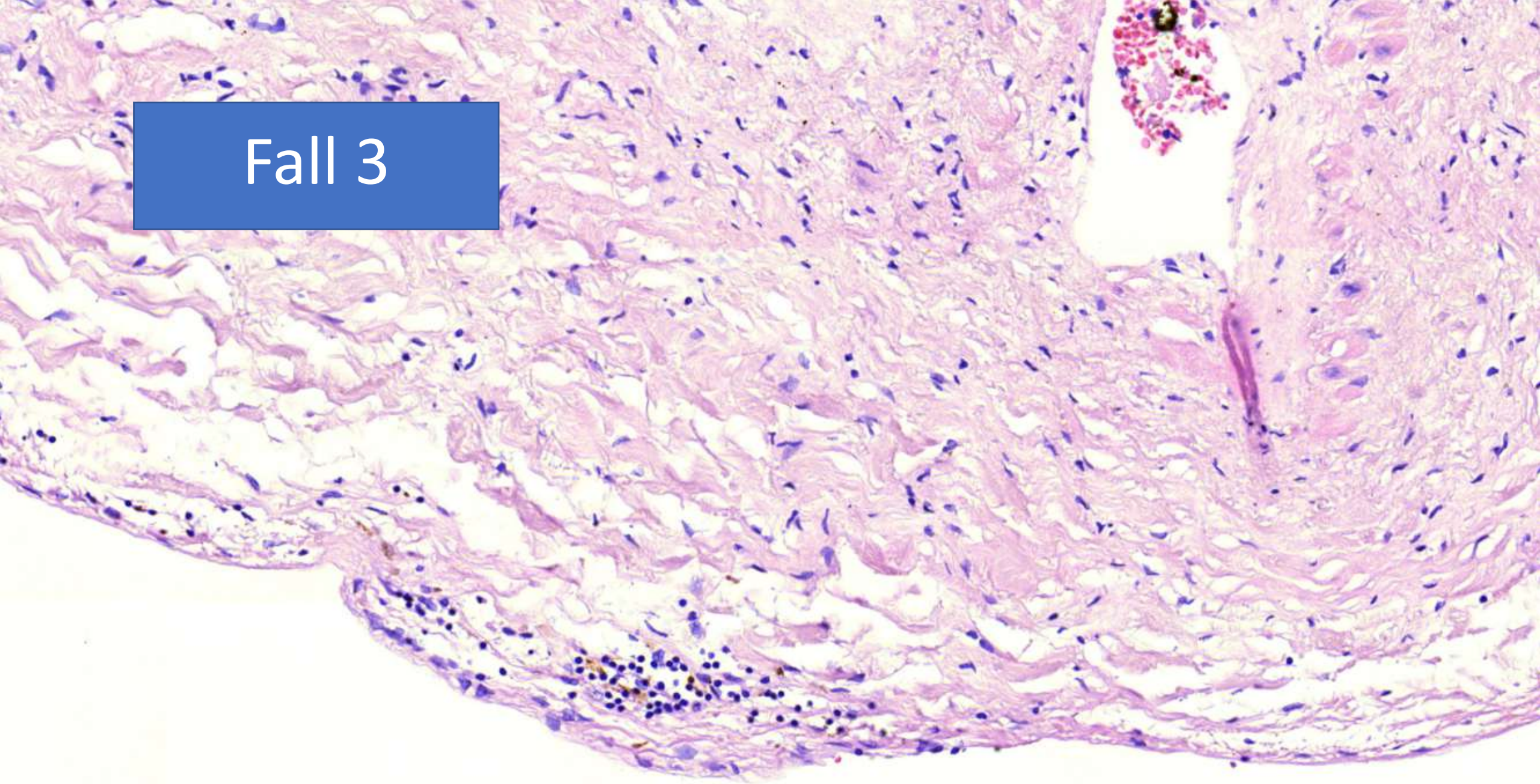


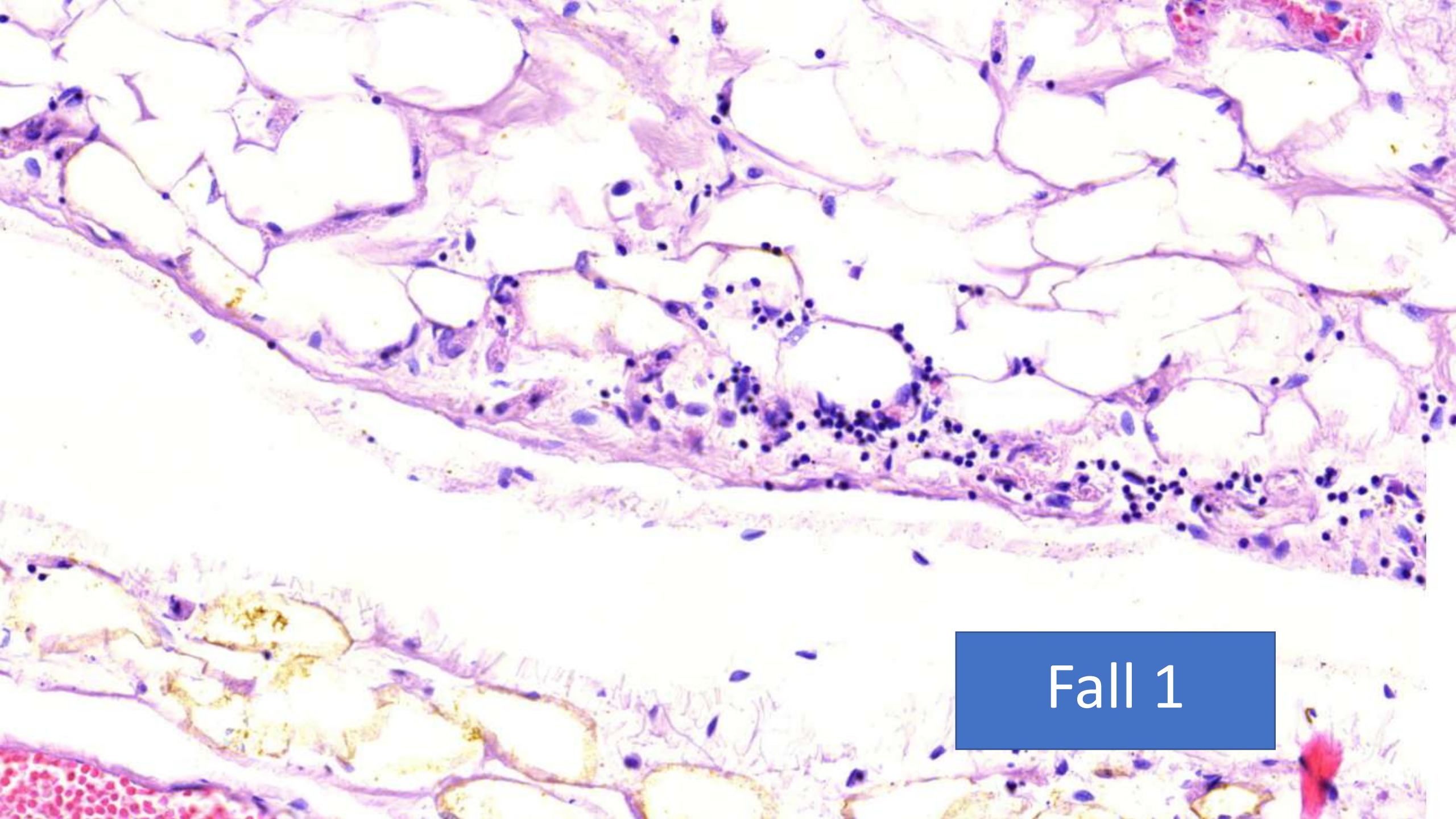
Fall 9



Fall 9

Fall 3



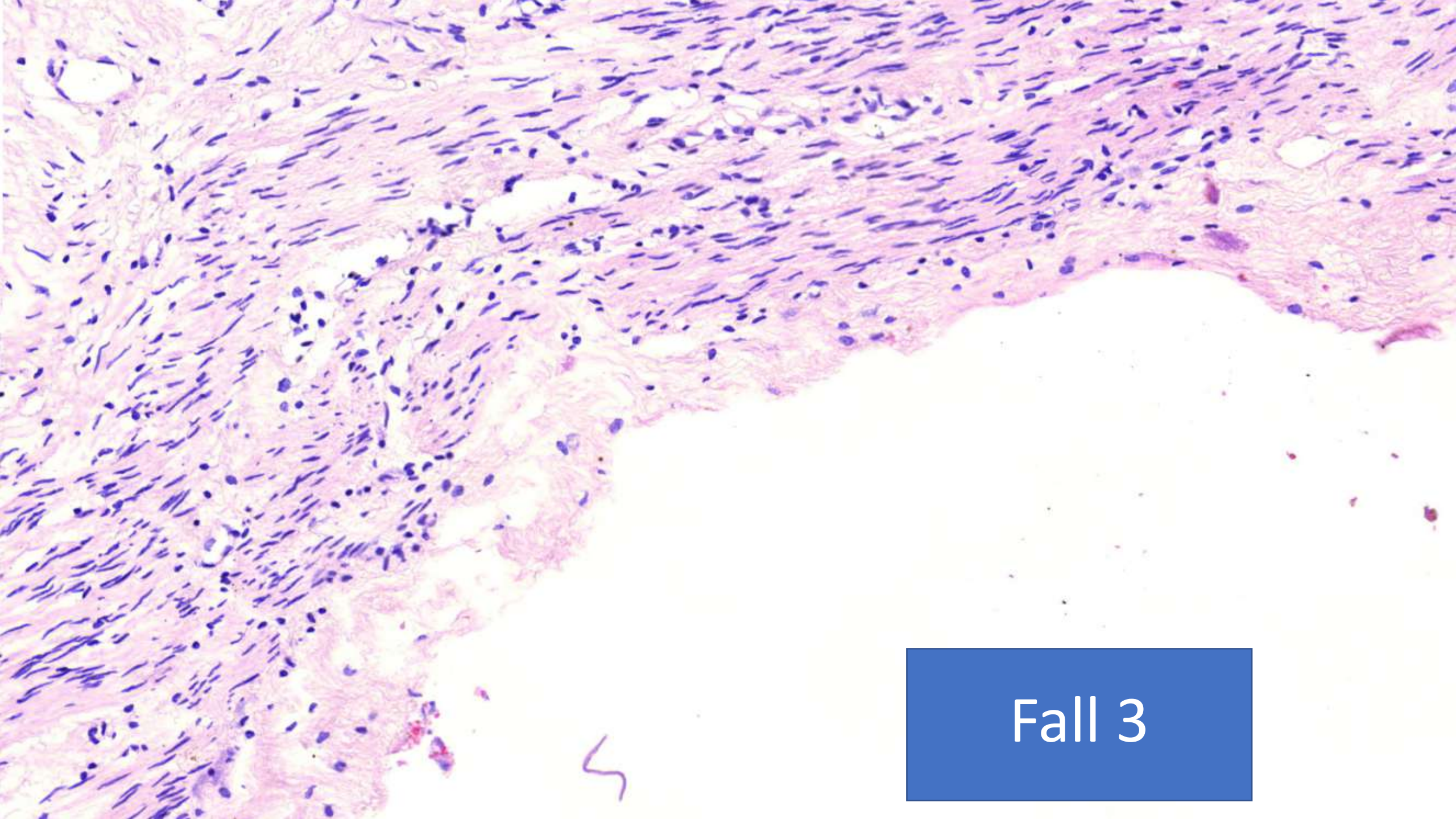


Fall 1

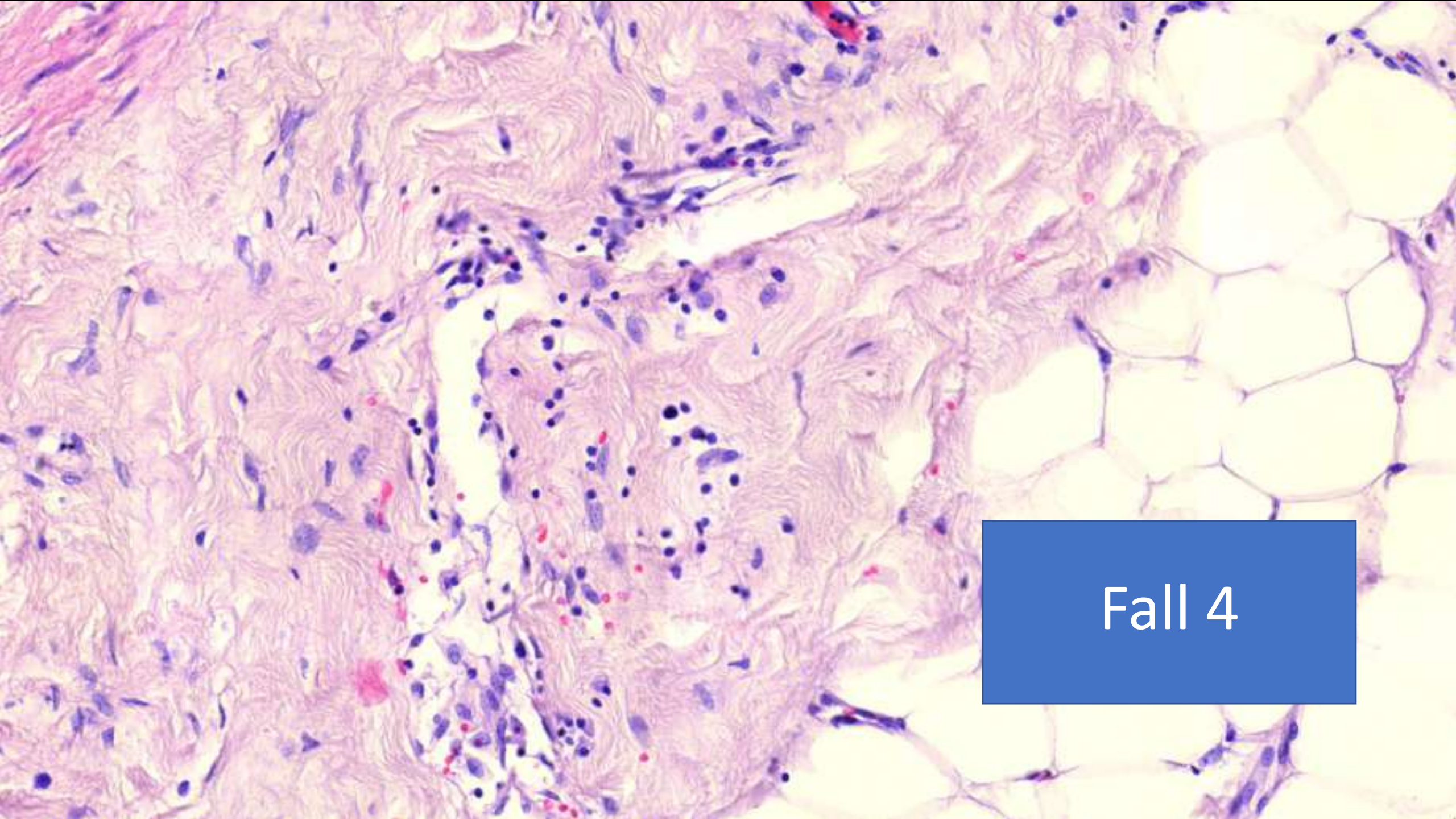


Fall 7

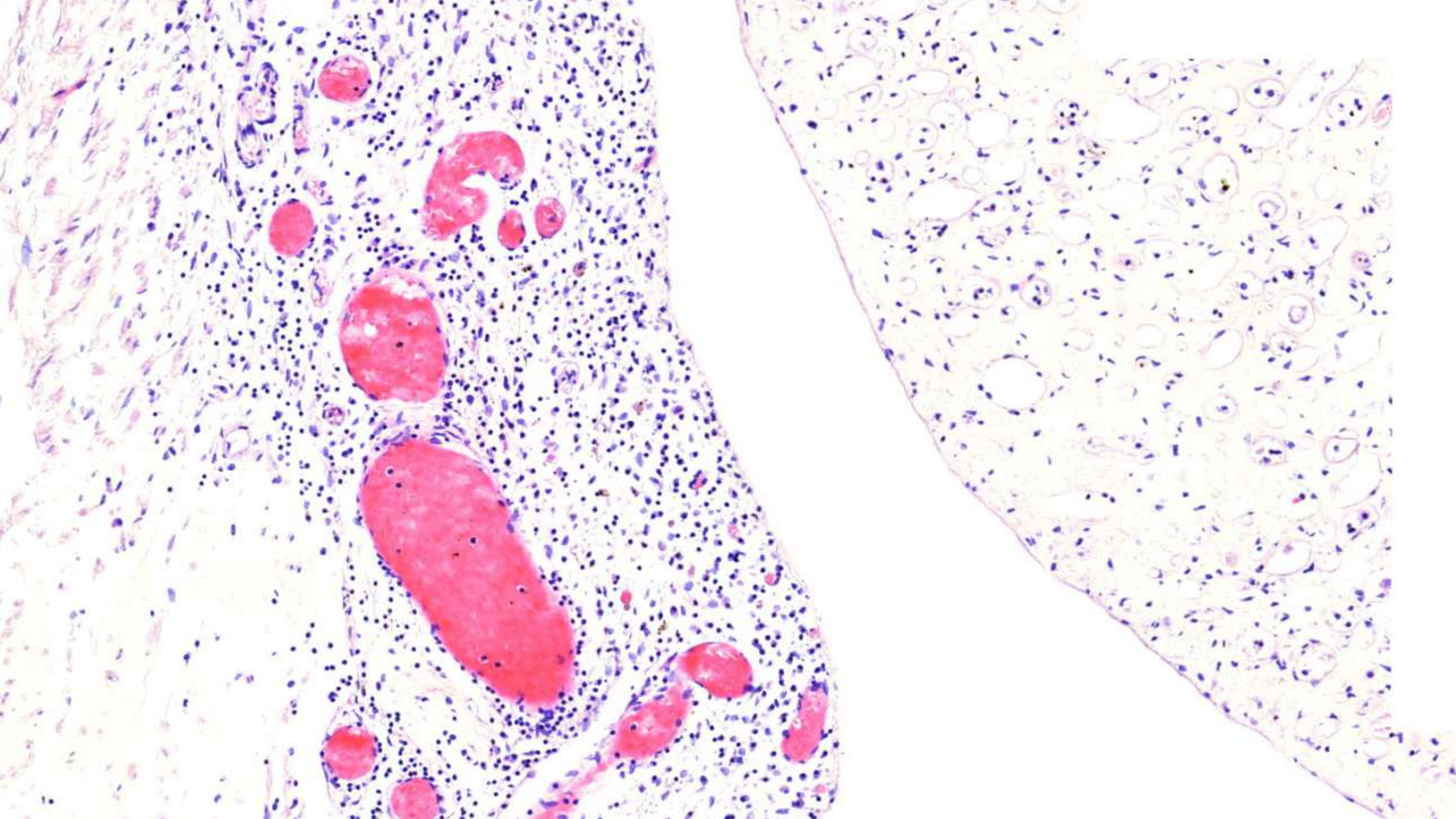
This histological image shows a cross-section of skeletal muscle tissue. The muscle fibers are arranged in a regular, parallel pattern, with visible striations (alternating light and dark bands) characteristic of striated muscle. The nuclei are located at the periphery of the fibers. A blue rectangular box in the upper right corner contains the text 'Fall 7'.



Fall 3



Fall 4



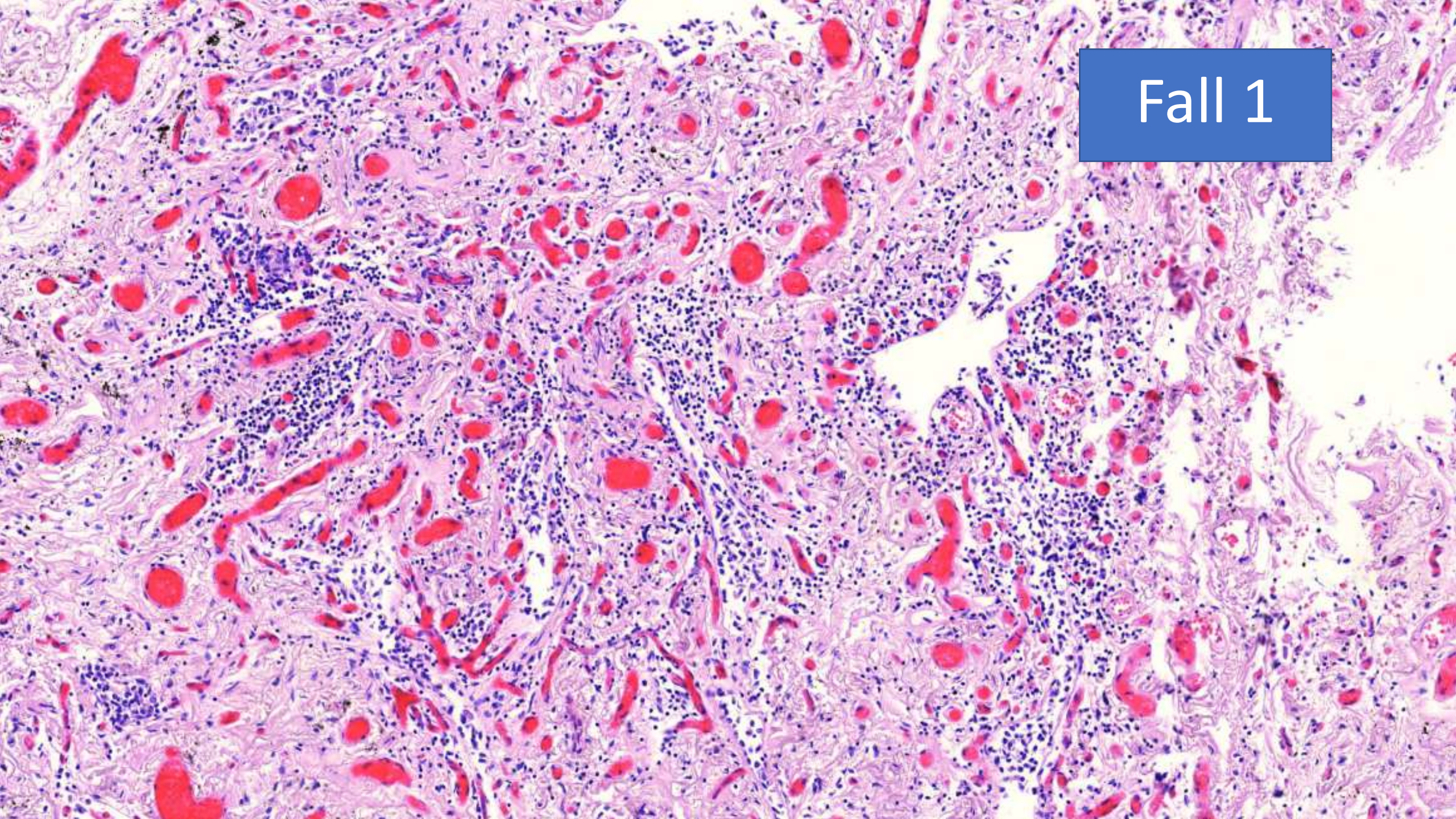
Spätfolgen einer Virus- Myokarditis: Viele sterben binnen 10 Jahre

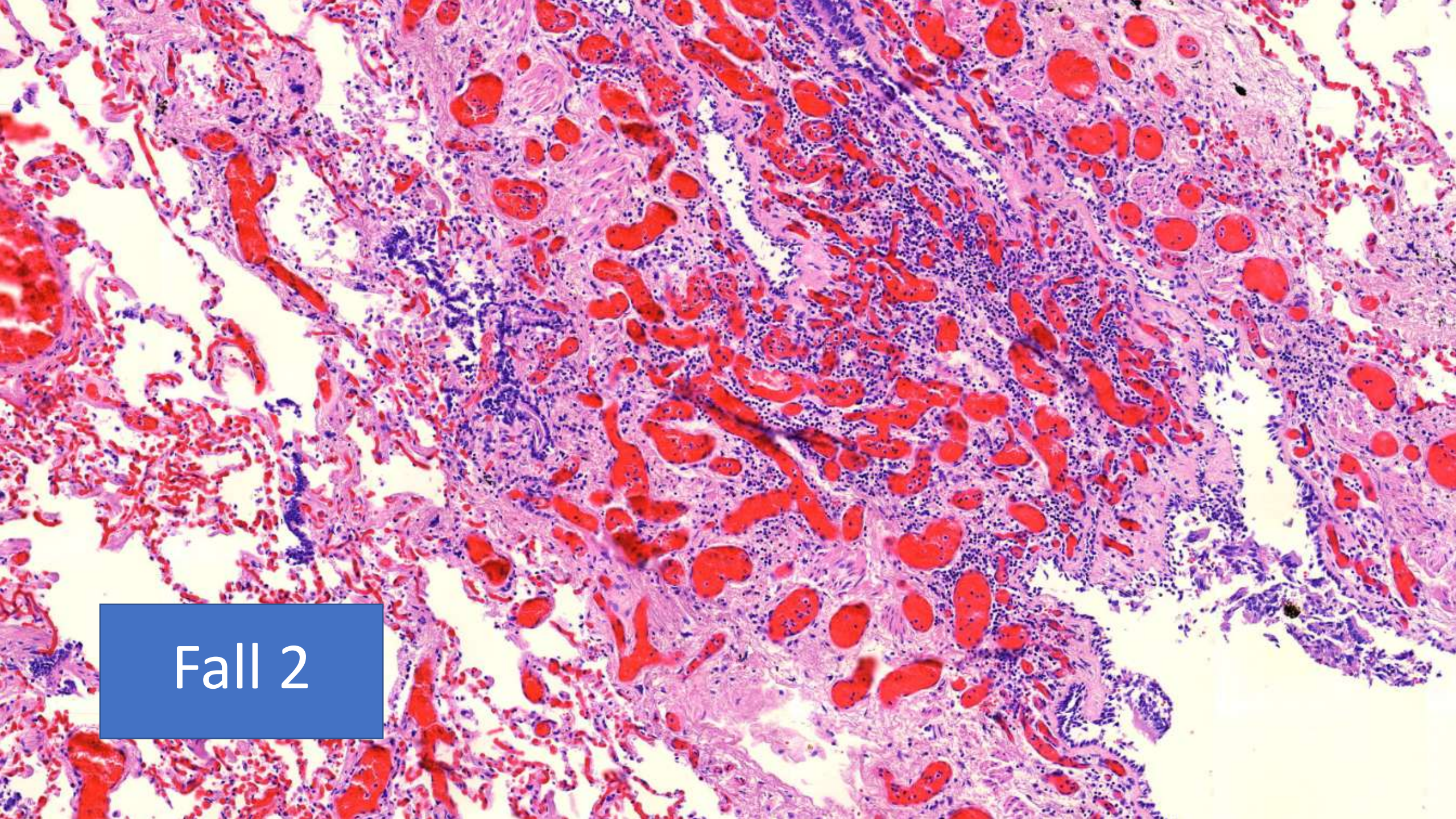
Veronika Schlimpert

Die 10-Jahres-Sterblichkeit nach einer durch Viren ausgelösten Myokarditis ist hoch. Deutsche Kardiologen haben nun untersucht, welche Patienten besonders gefährdet sind.

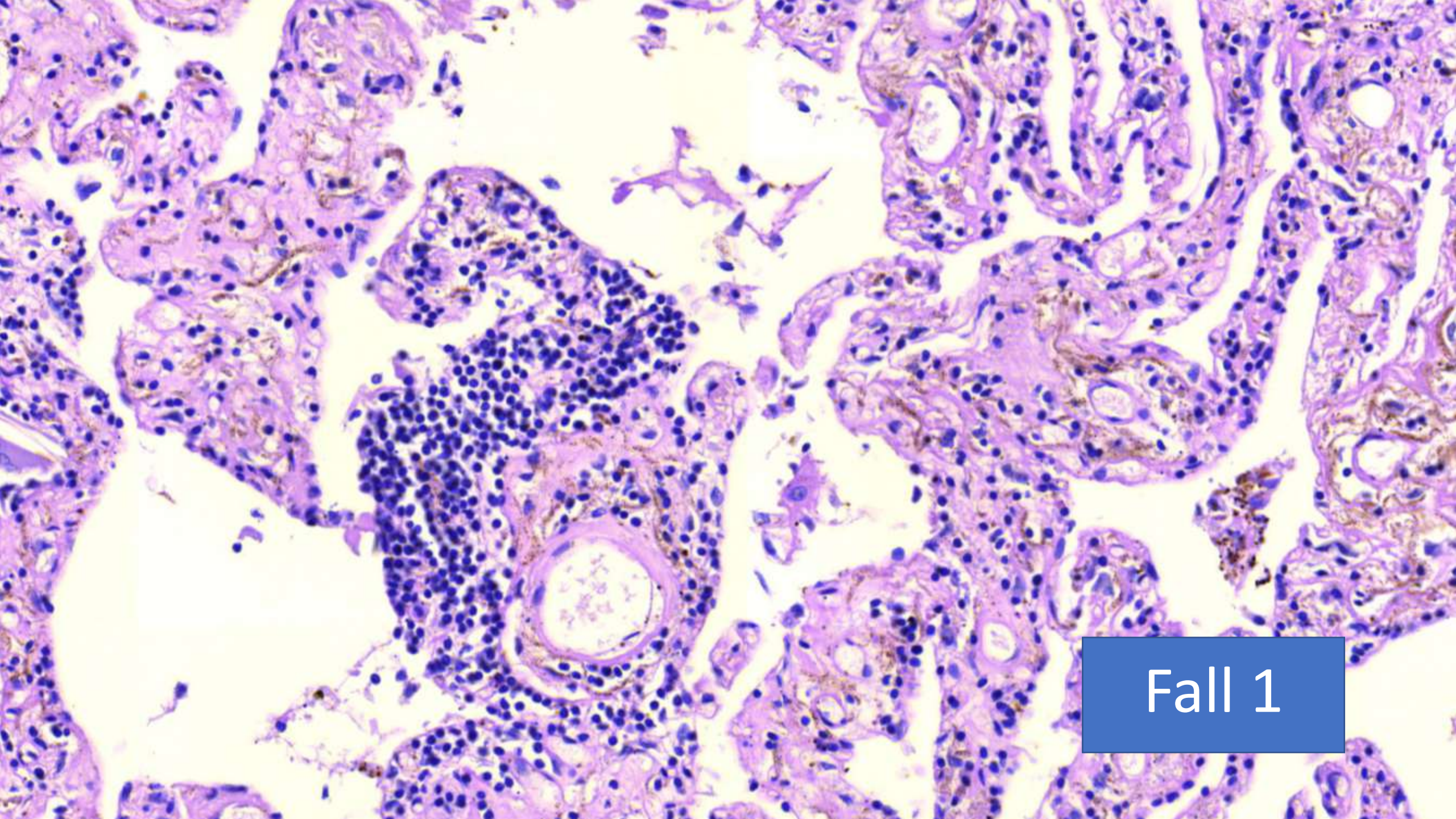
Angesicht der derzeit kursierenden COVID-19-Pandemie könnten die neuesten Studienergebnisse für Beunruhigung sorgen.

Fall 1

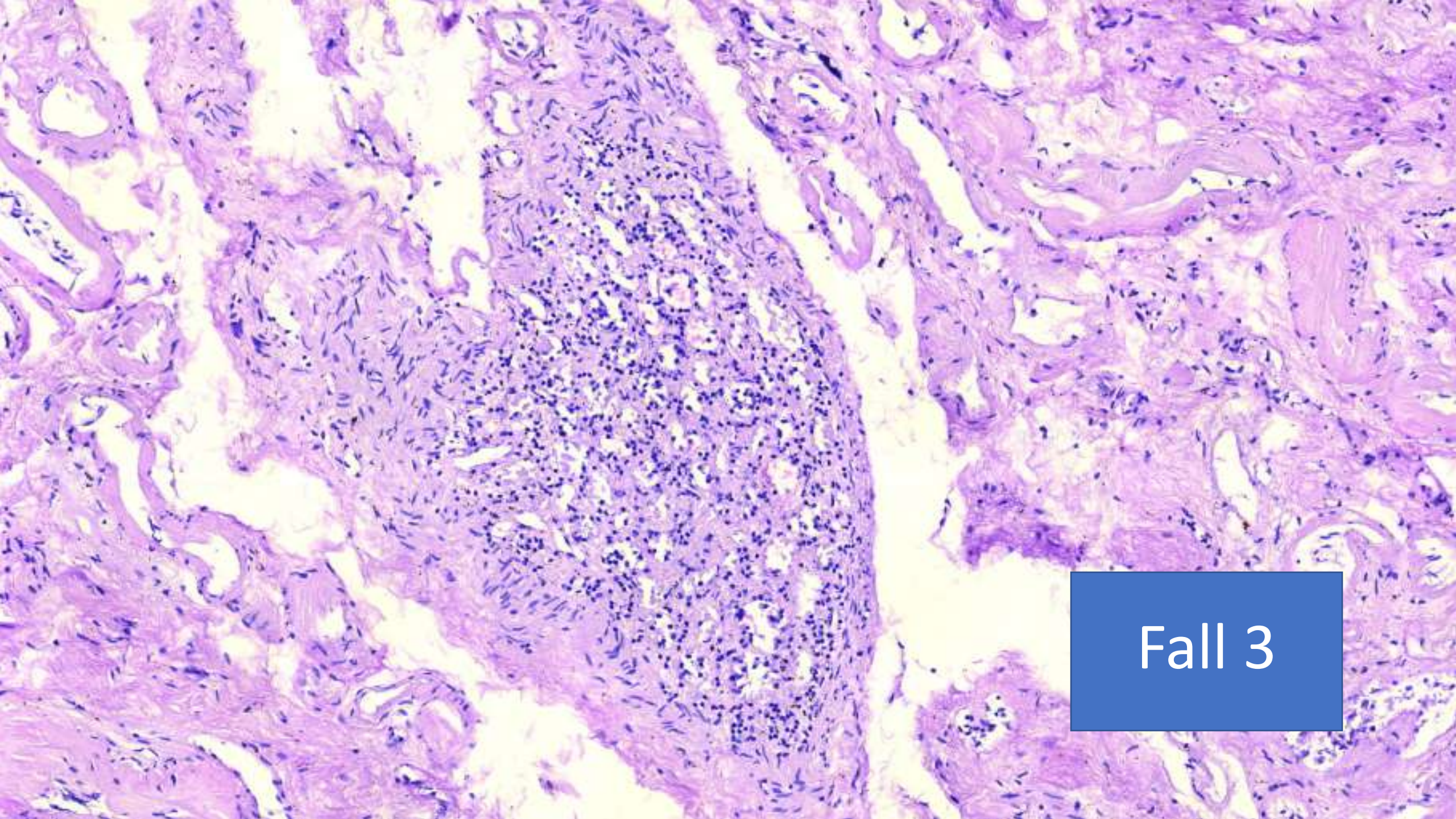




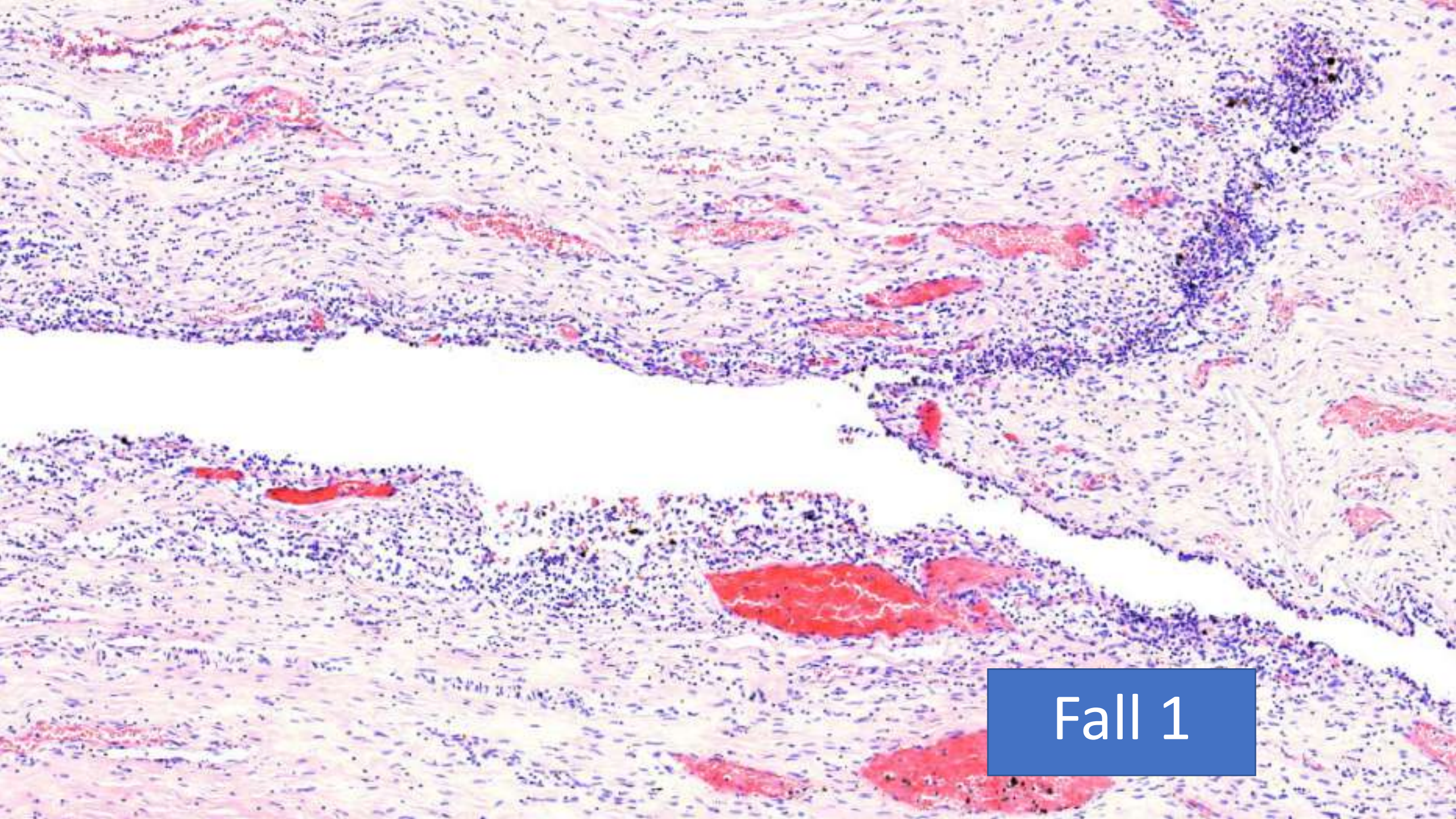
Fall 2



Fall 1



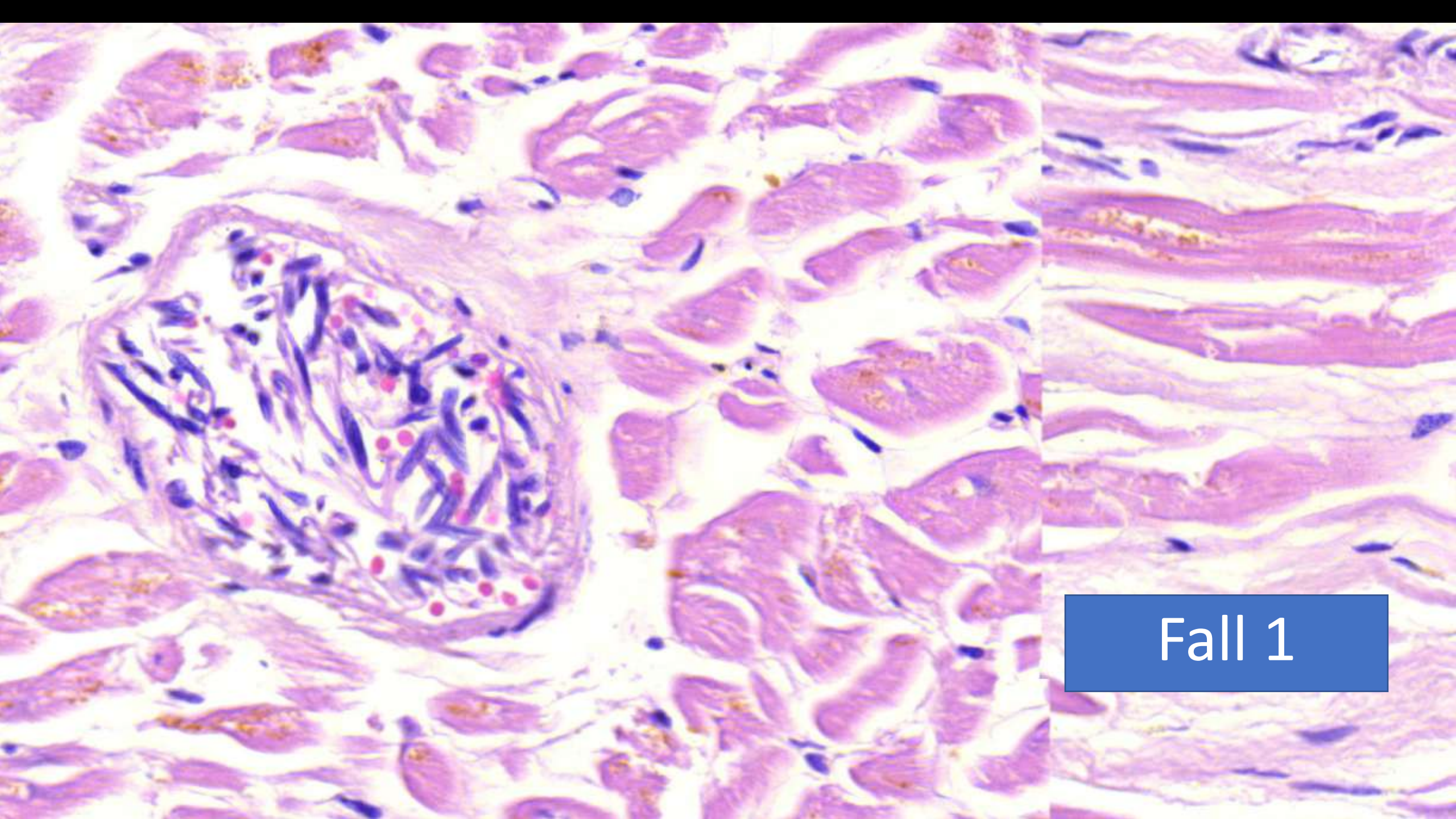
Fall 3



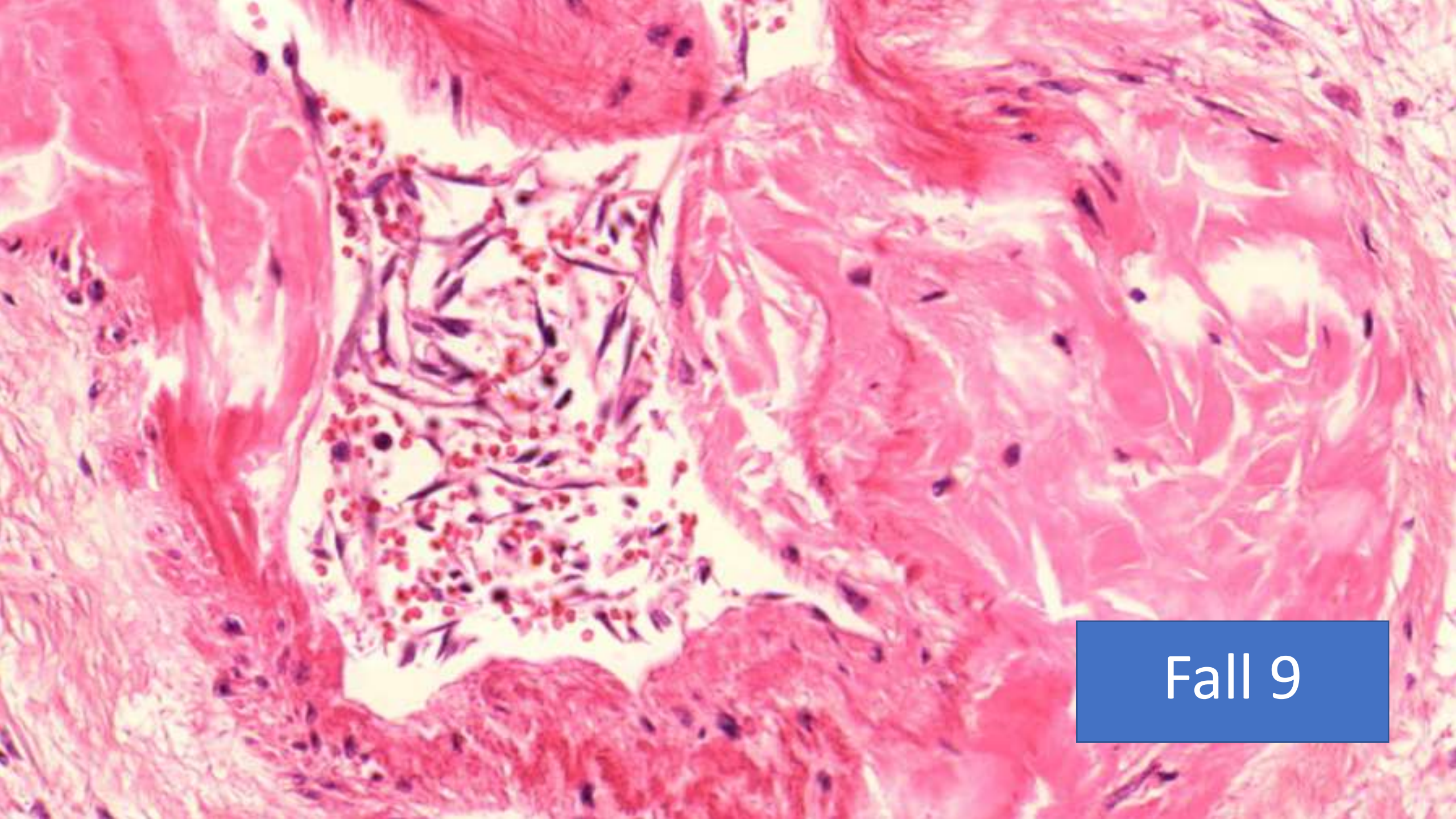
Fall 1

Vermutete Corona-Impfnebenwirkungen mit potentieller Todesfolge

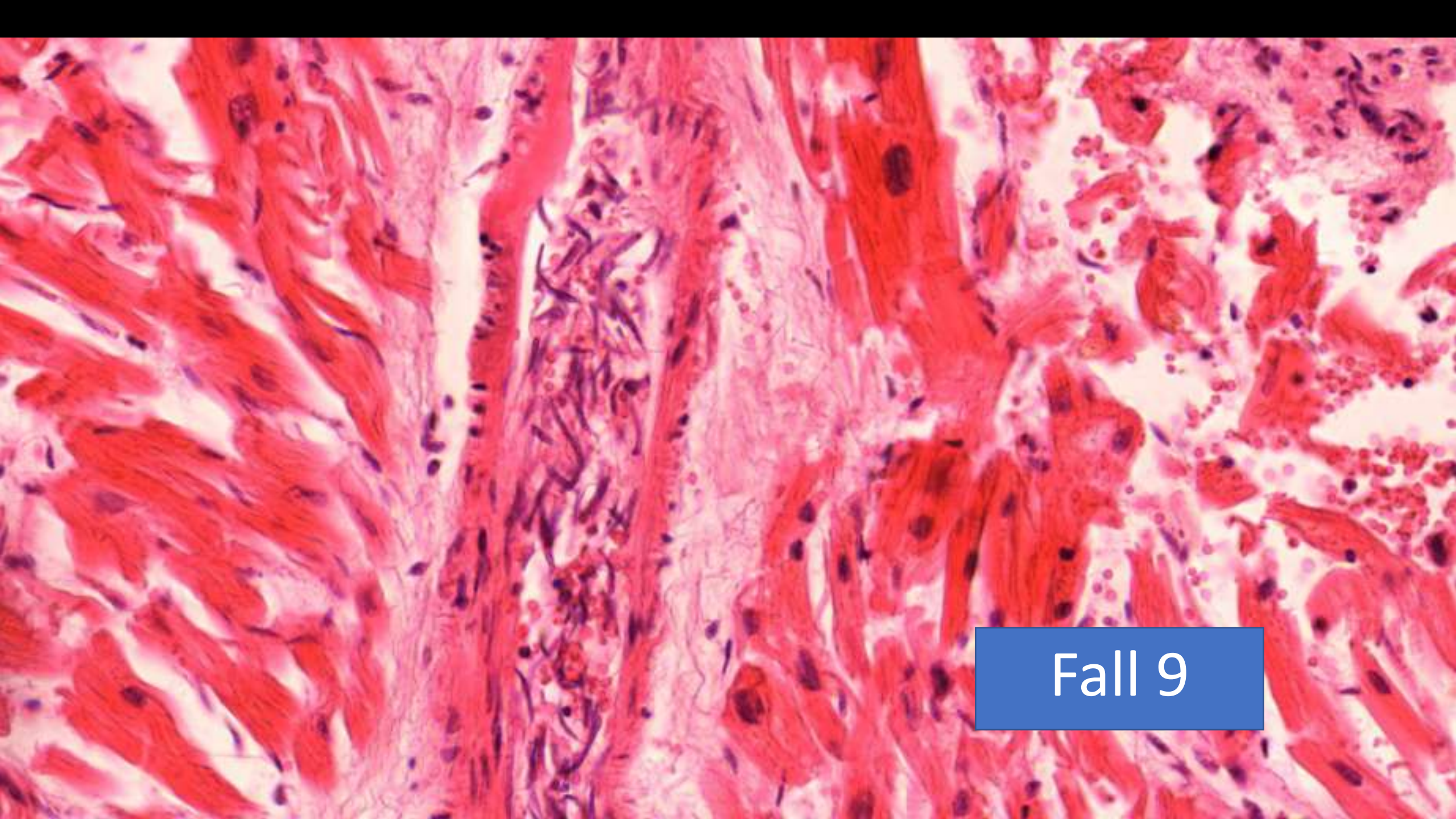
- Autoimmunphänomene („self-to-self attack“)
- Verminderung der Immunkapazität
- Beeinflussung des Krebswachstums
- Gefäßschaden „Endothelitis“, Vaskulitis, Perivaskulitis
- Erythrozyten-„Verklumpung“



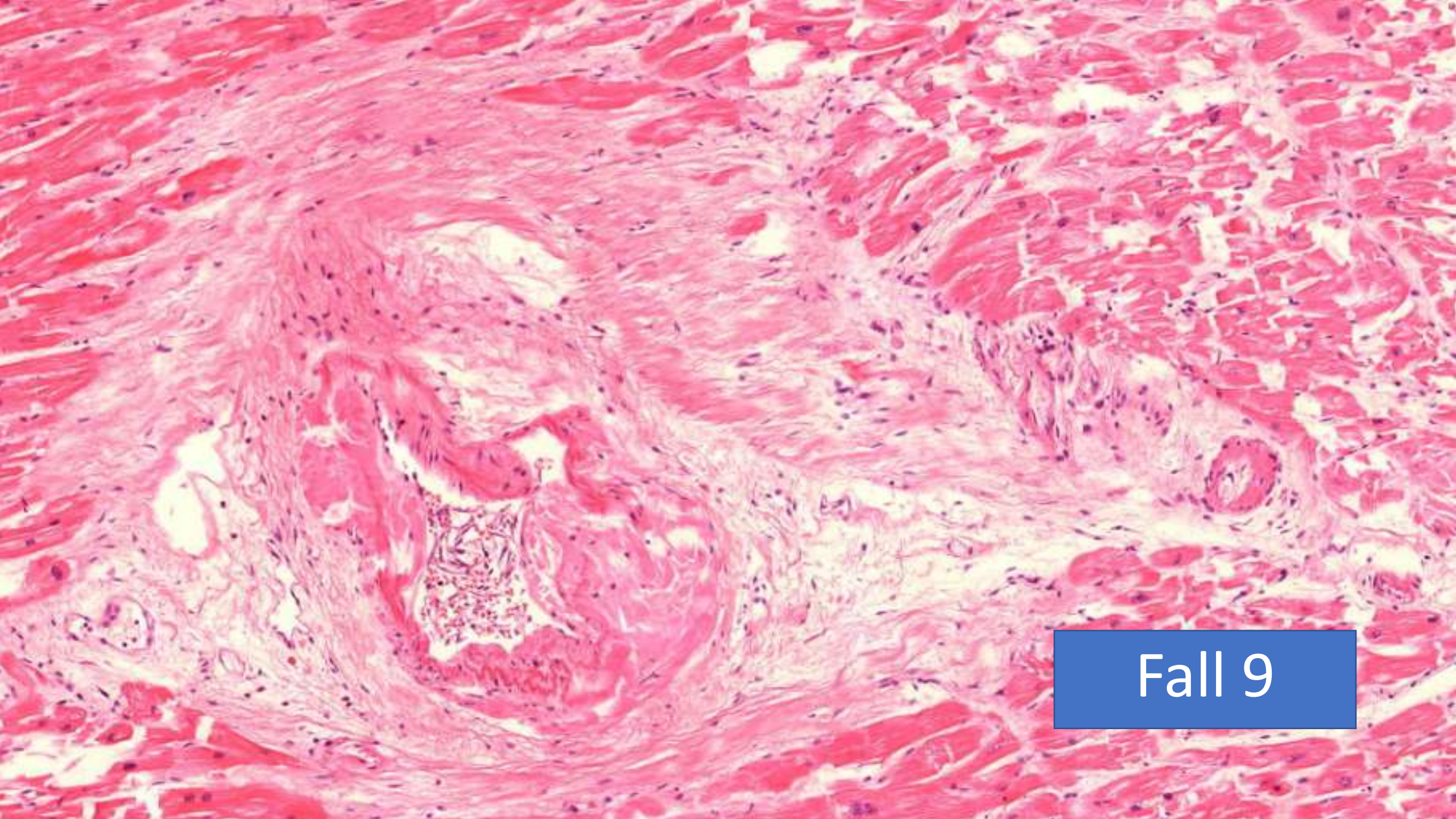
Fall 1



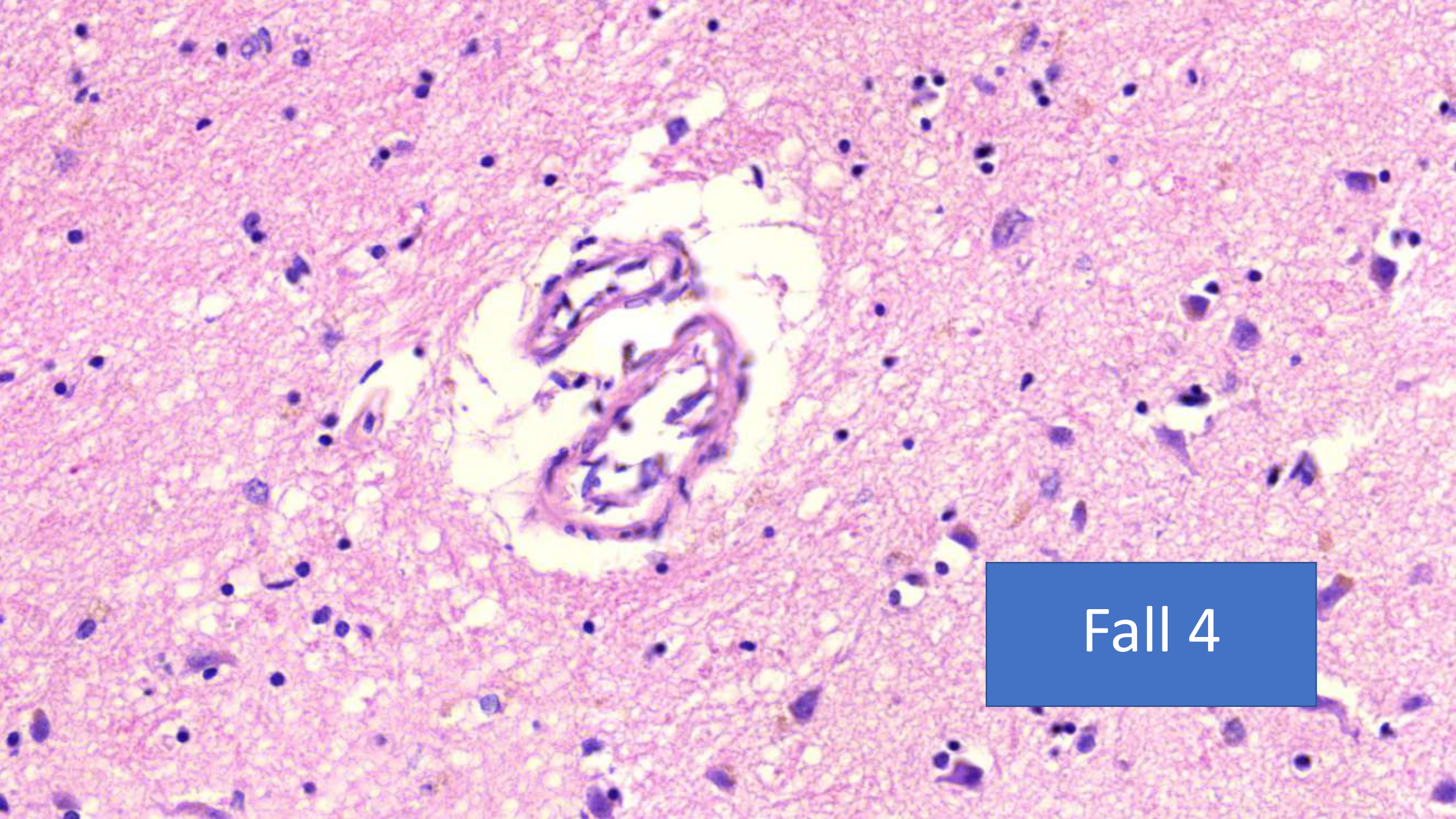
Fall 9



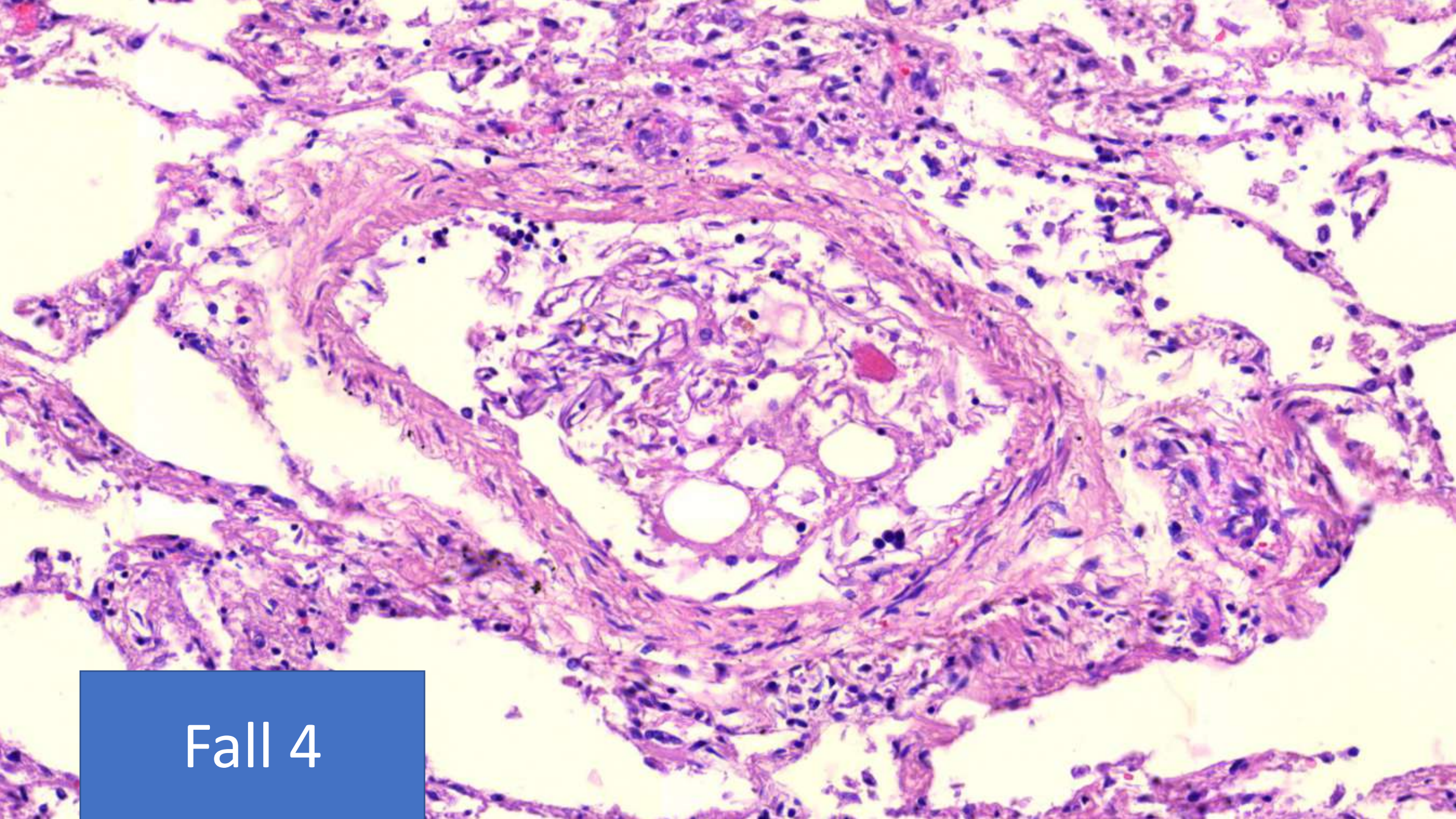
Fall 9



Fall 9

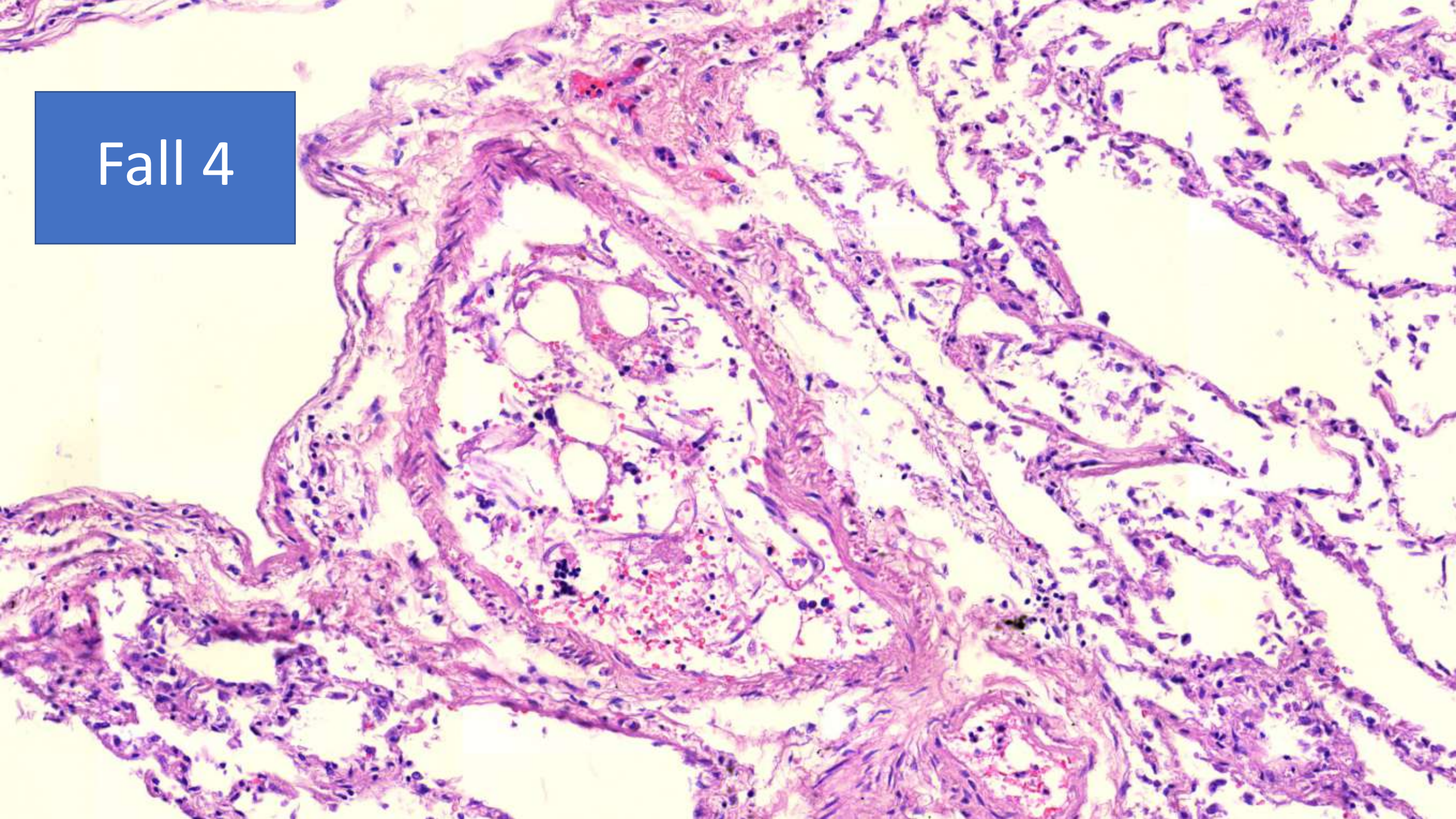


Fall 4



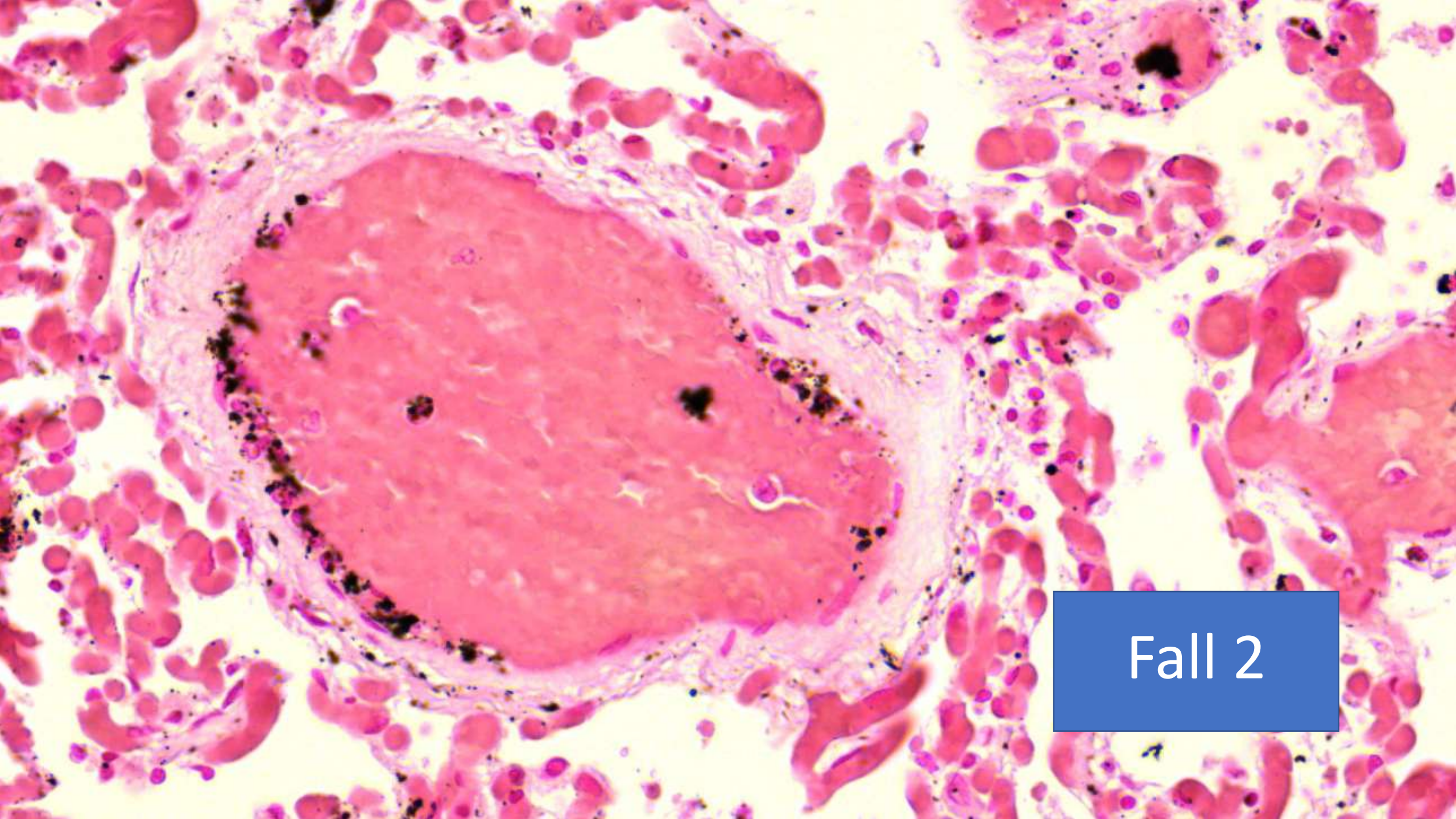
Fall 4

Fall 4

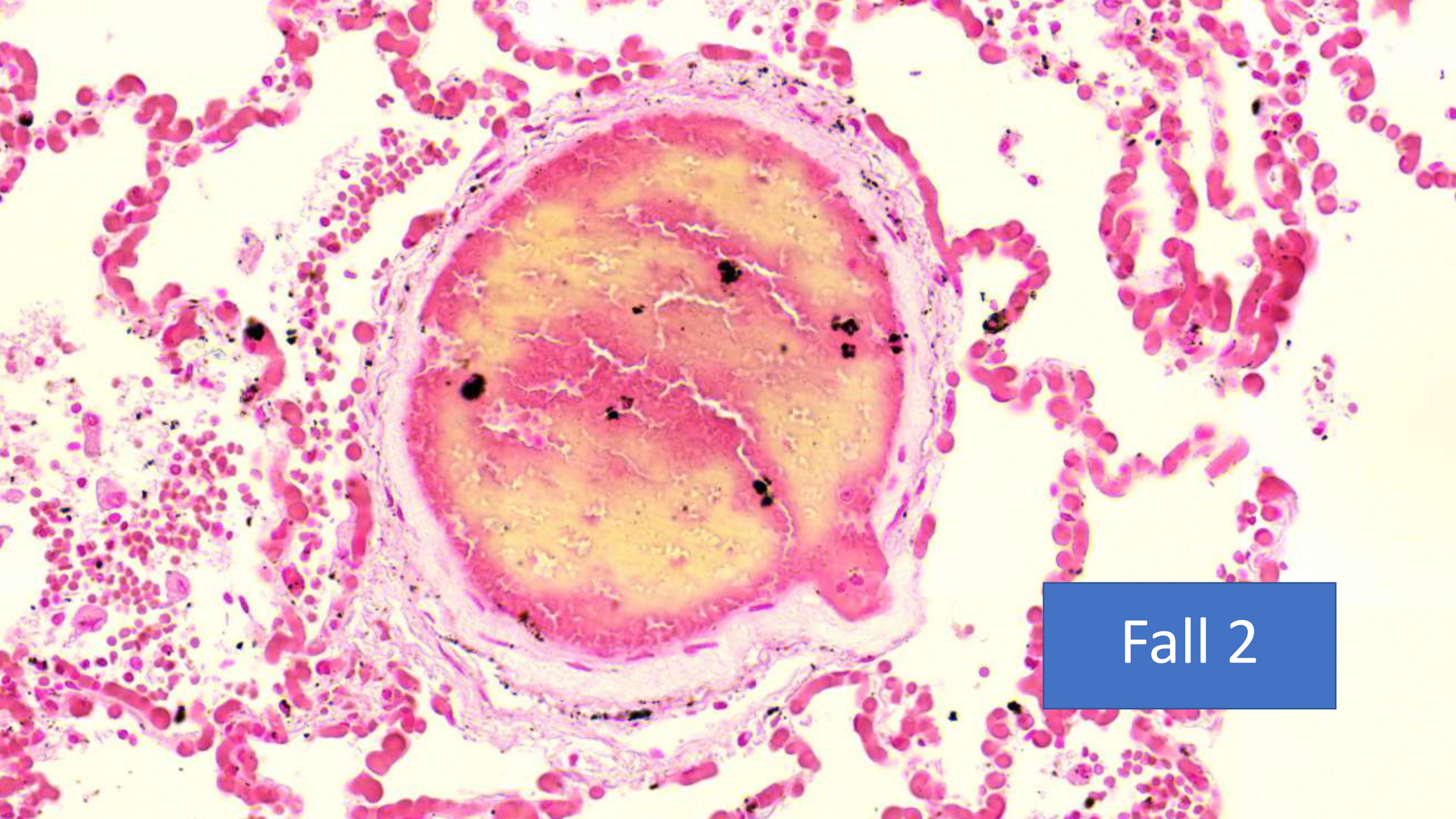


A histological micrograph of smooth muscle tissue stained with hematoxylin and eosin (H&E). The image shows numerous smooth muscle cells with spindle-shaped nuclei and a pink-stained cytoplasm. Several larger, circular structures are visible, likely representing cross-sections of blood vessels or ducts. A blue rectangular box is overlaid on the right side of the image, containing the text "Fall 6".

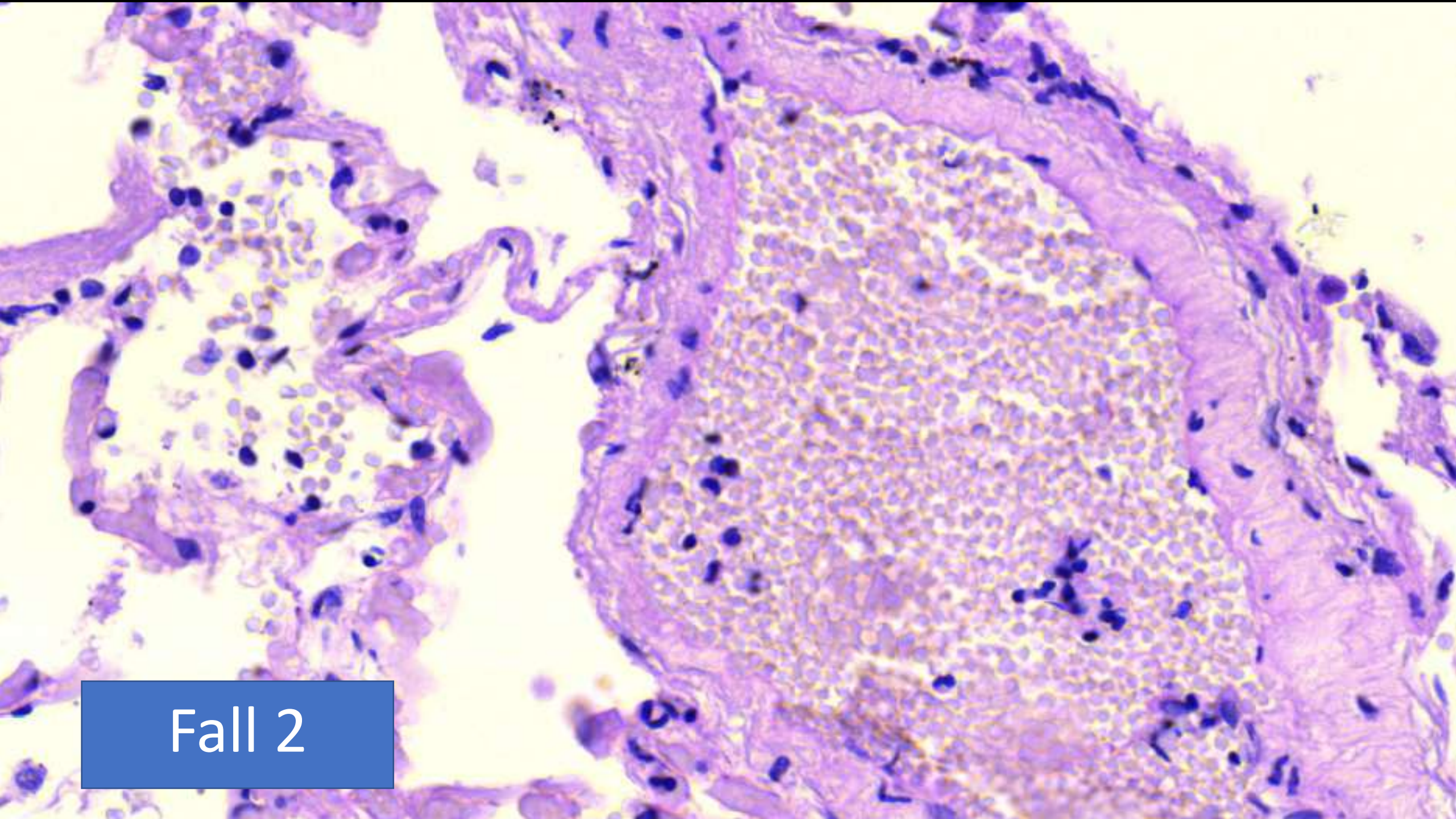
Fall 6



Fall 2

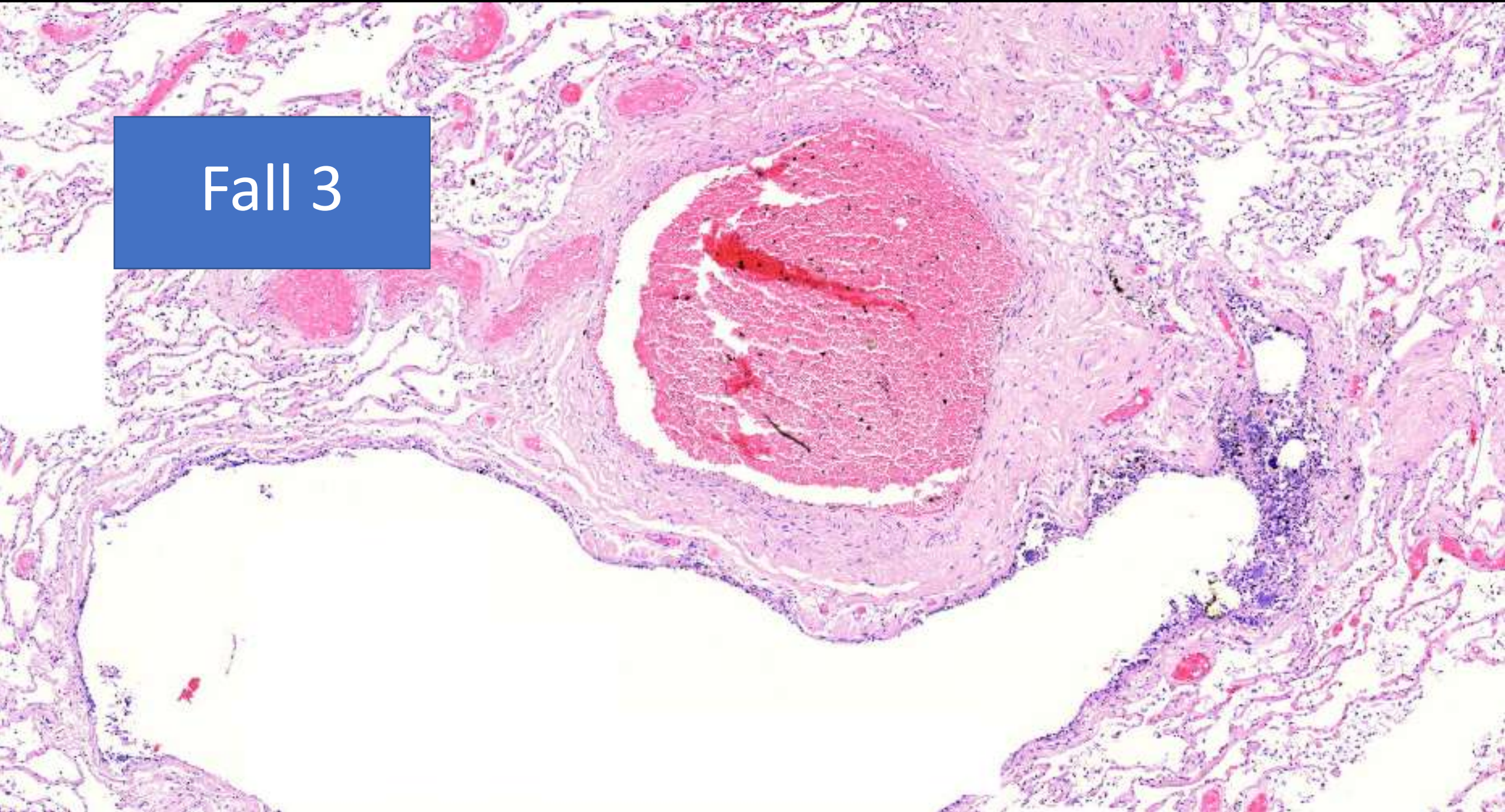


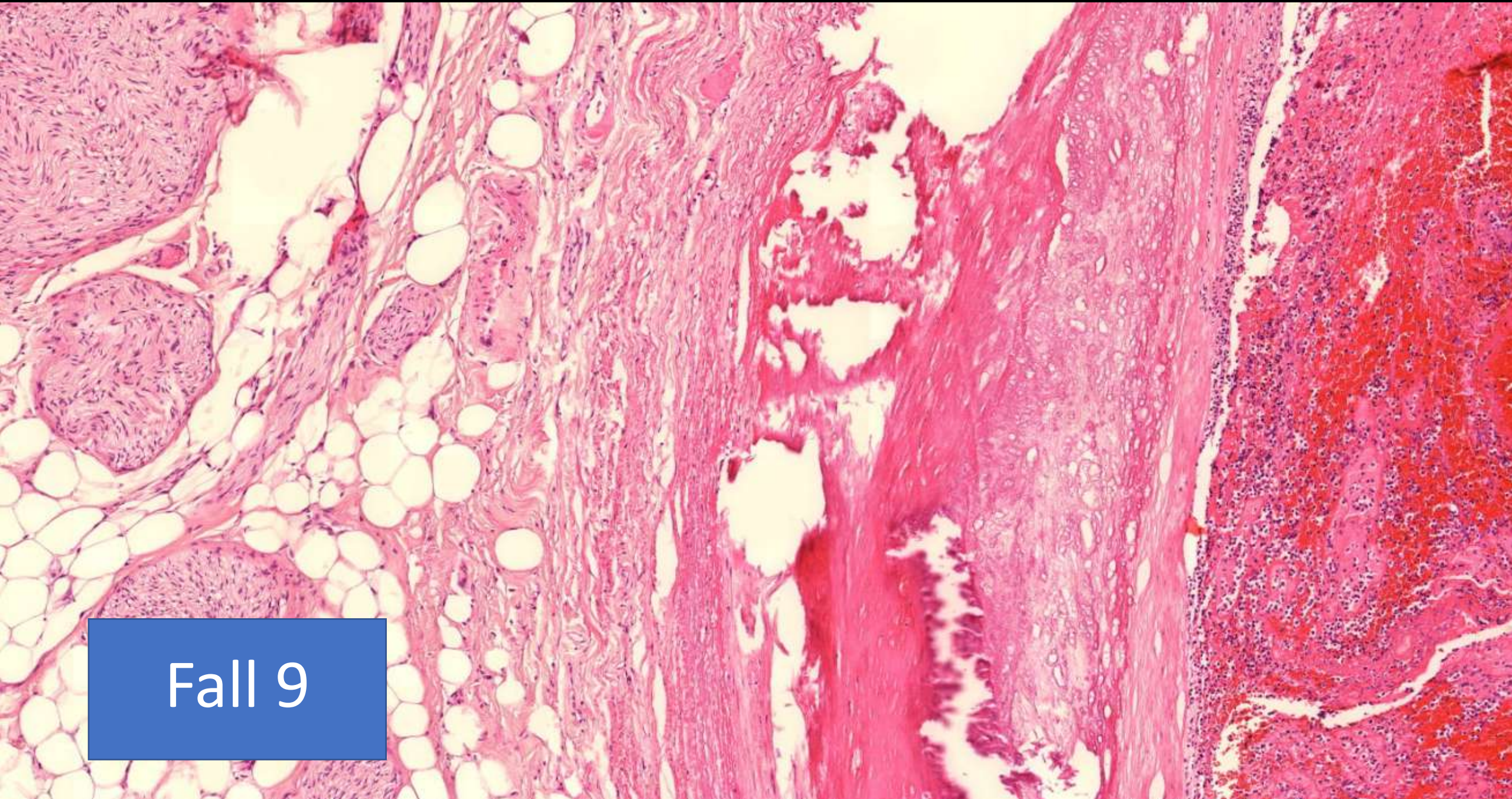
Fall 2



Fall 2

Fall 3

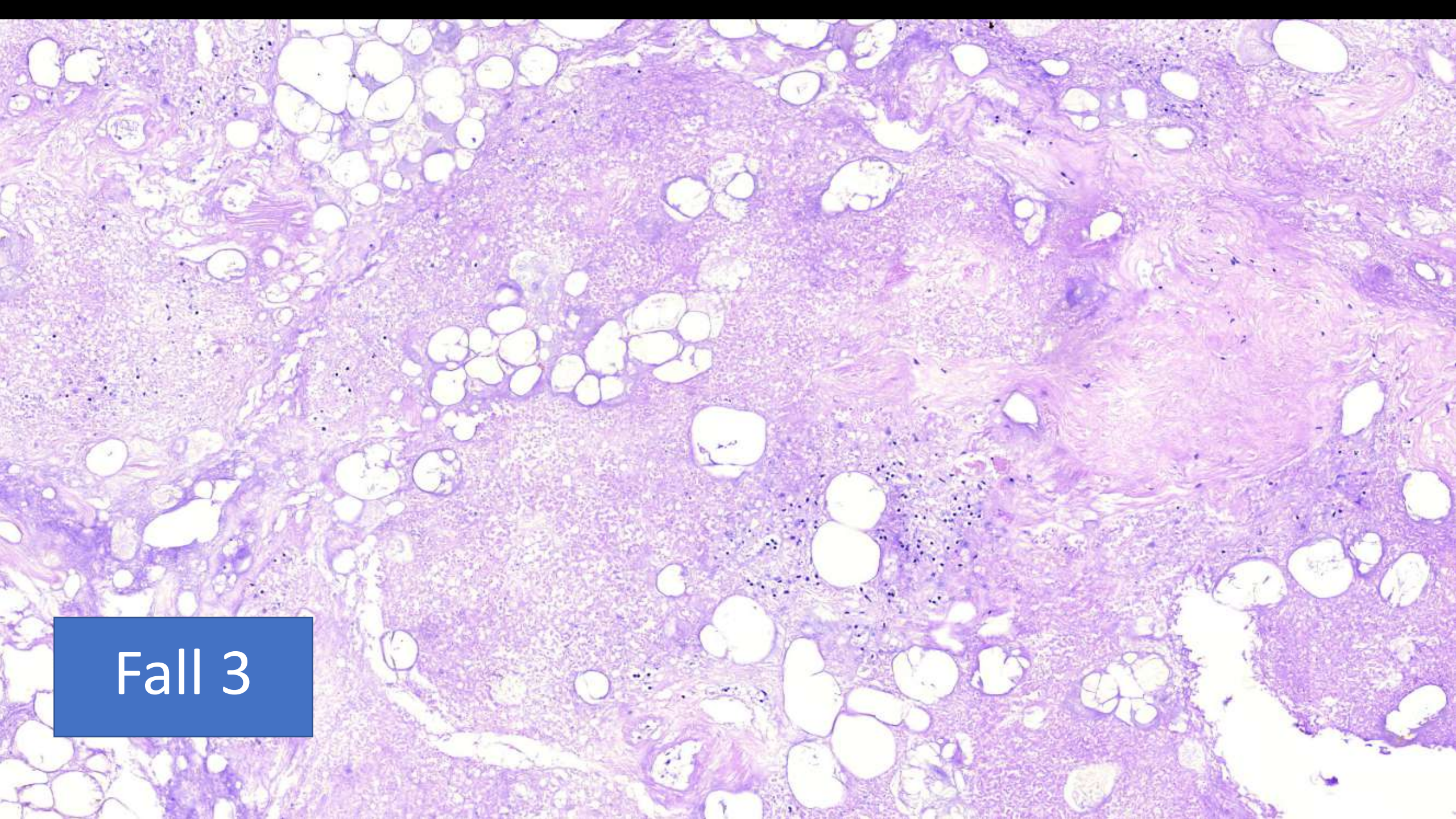




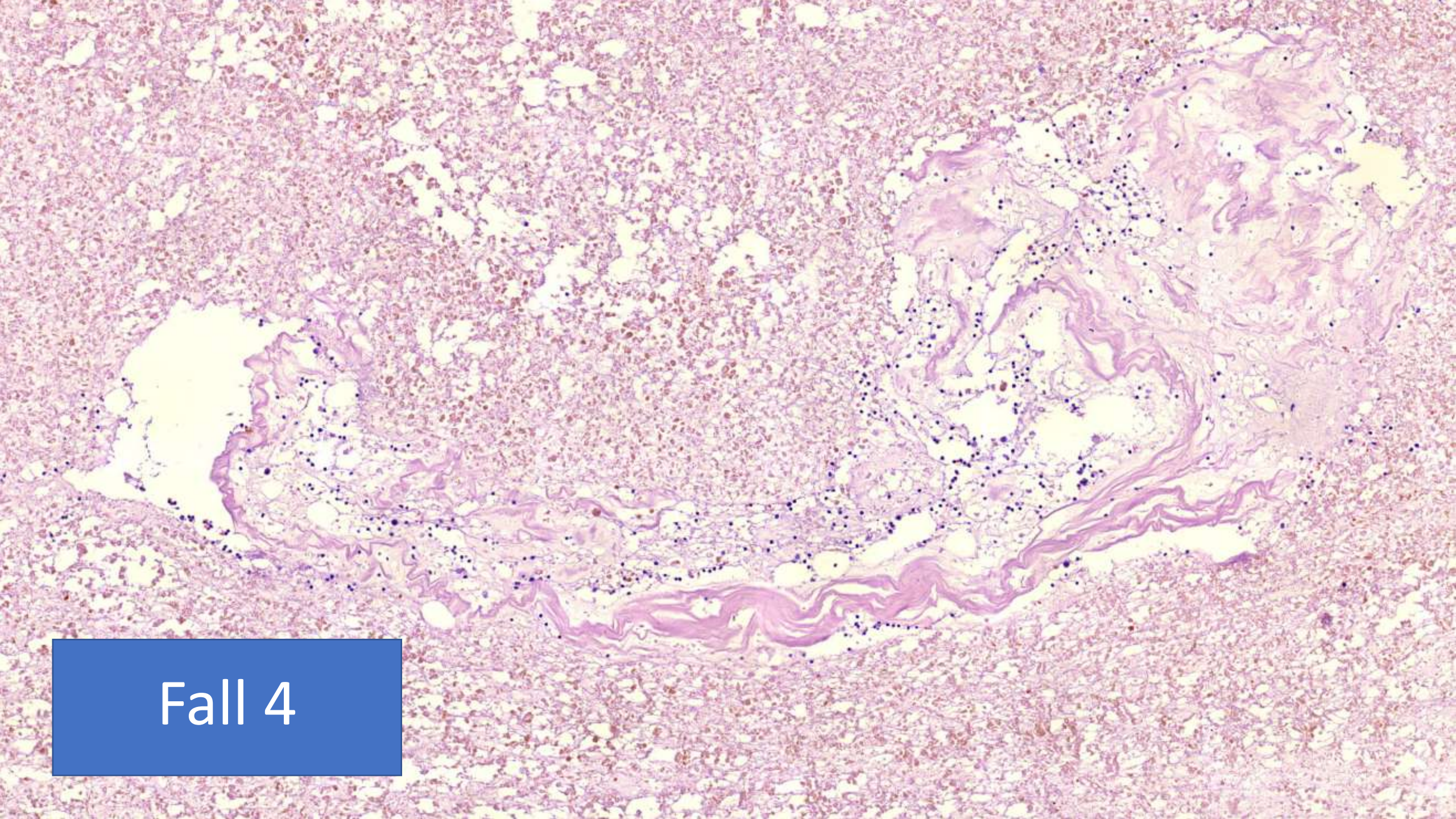
Fall 9

The image shows a histological section of tissue, likely stained with hematoxylin and eosin (H&E). The tissue exhibits a complex, fibrous structure with numerous small, dark-staining nuclei and larger, pale-staining areas. A prominent feature is a large, irregularly shaped, pale-staining area in the lower-left quadrant, which appears to be a cyst or a large glandular structure. The overall appearance is that of a highly cellular, possibly neoplastic or inflammatory process. A blue rectangular box is overlaid on the lower-left portion of the image, containing the text "Fall 3".

Fall 3



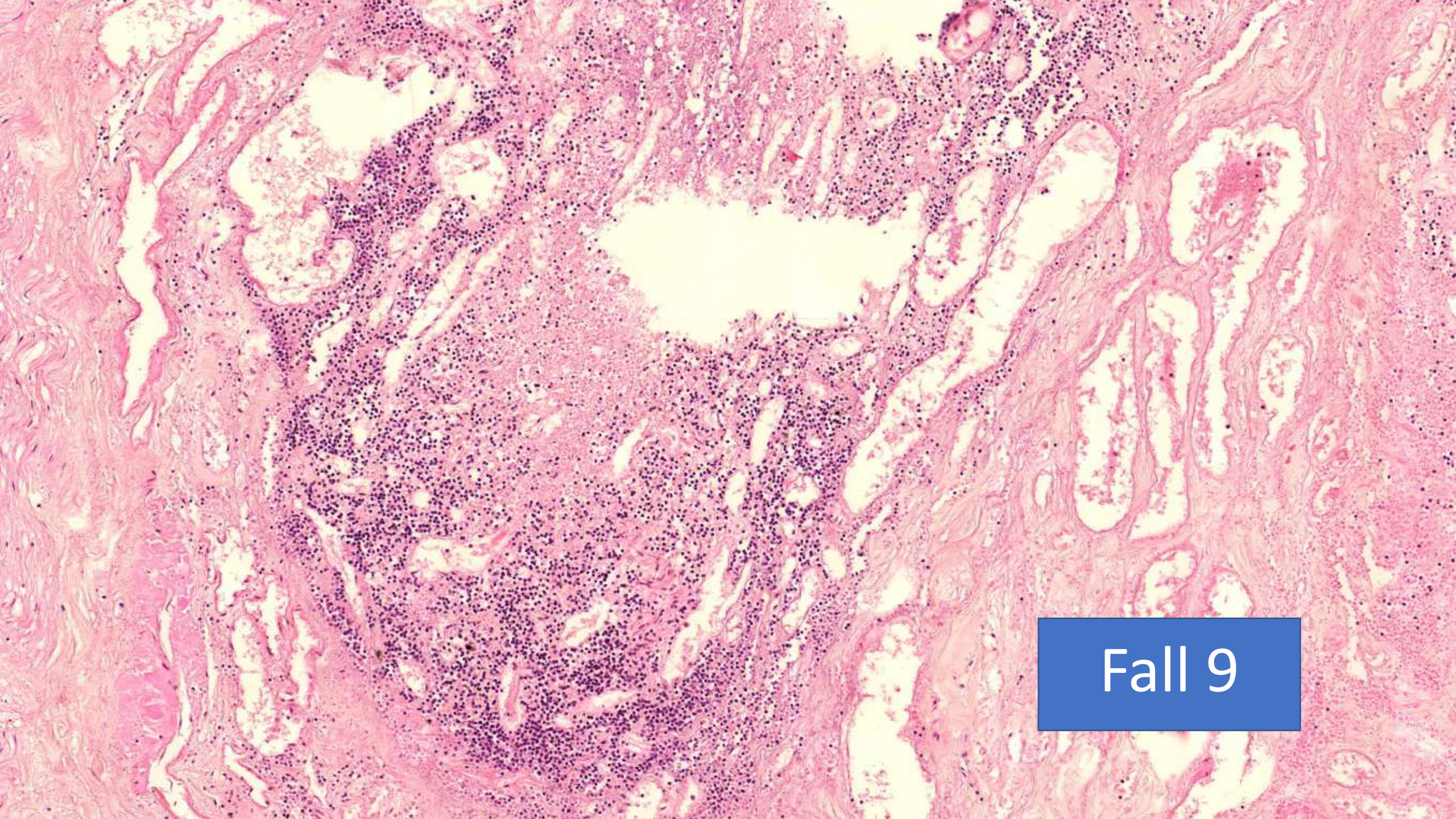
Fall 3



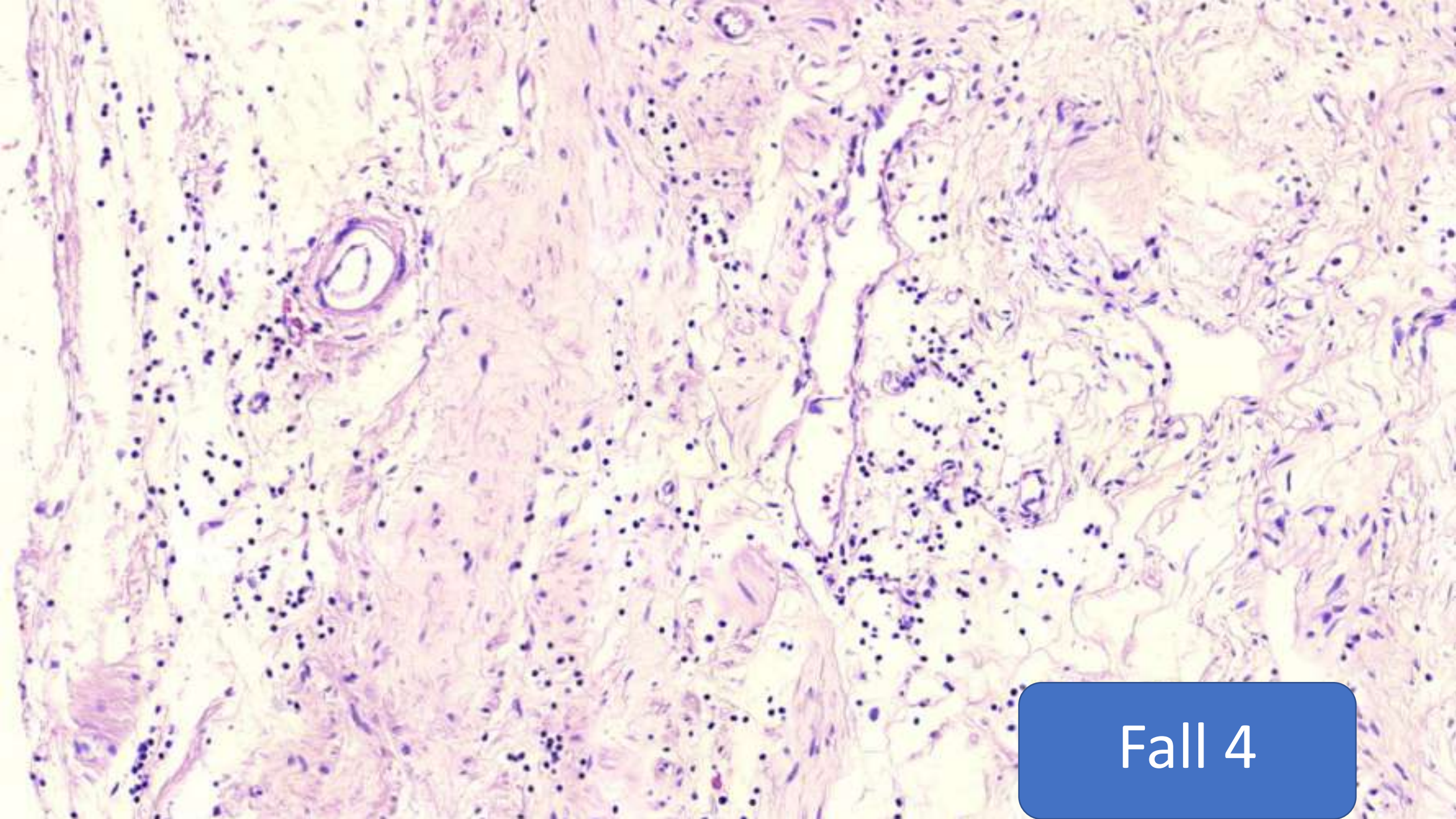
Fall 4

A histological slide showing a tissue section stained with hematoxylin and eosin (H&E). The tissue exhibits a complex cellular structure with numerous small, dark-staining nuclei (hematoxylin) and a pinkish, fibrous or cellular matrix (eosin). The overall appearance is that of a dense, cellular tissue, possibly a tumor or a highly cellular organ. The staining highlights the nuclei and the surrounding cytoplasm and extracellular matrix. A blue rectangular box is overlaid on the right side of the image, containing the text "Fall 4".

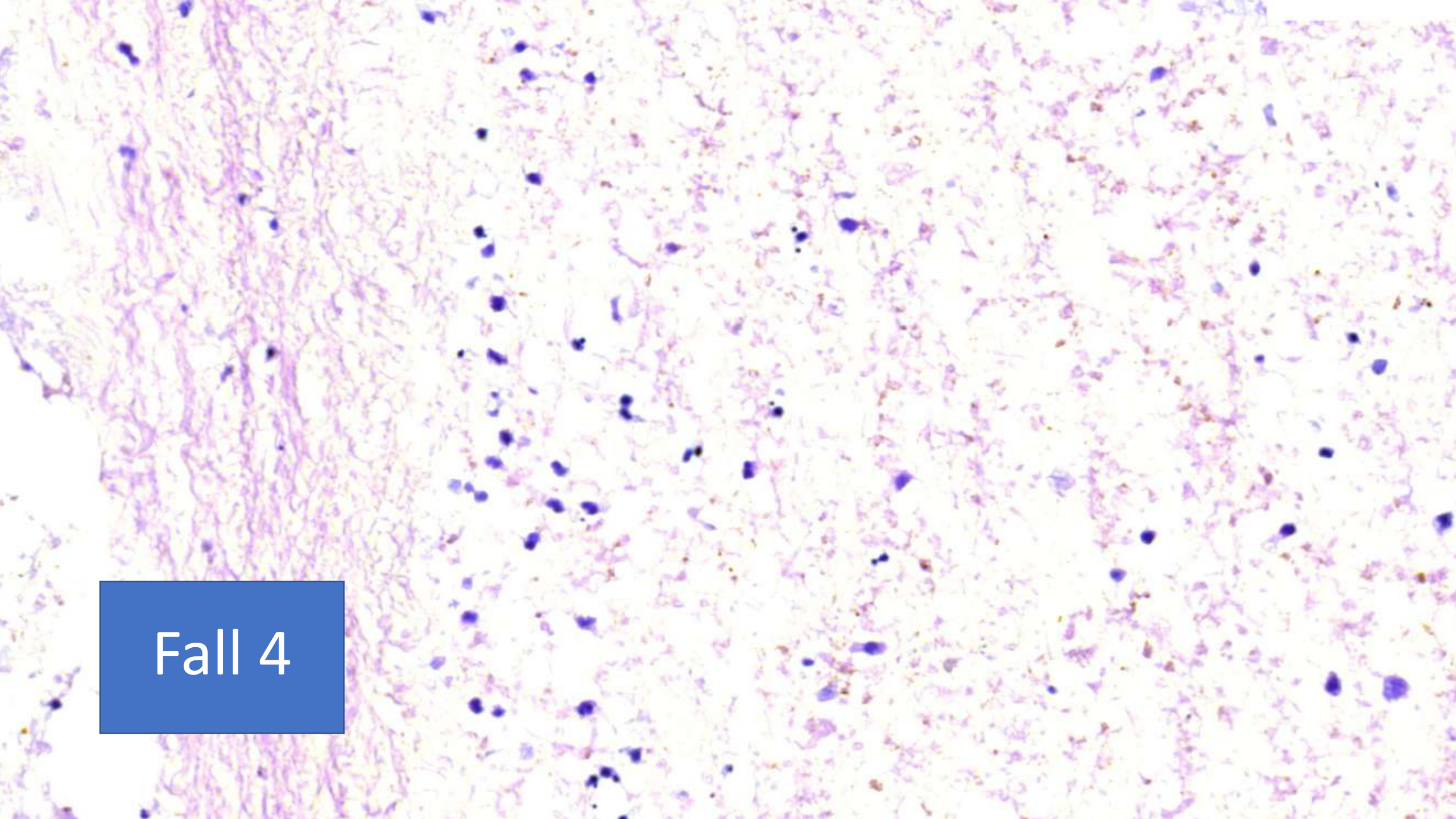
Fall 4



Fall 9



Fall 4



Fall 4

Vaskulitis / Perivaskulitis



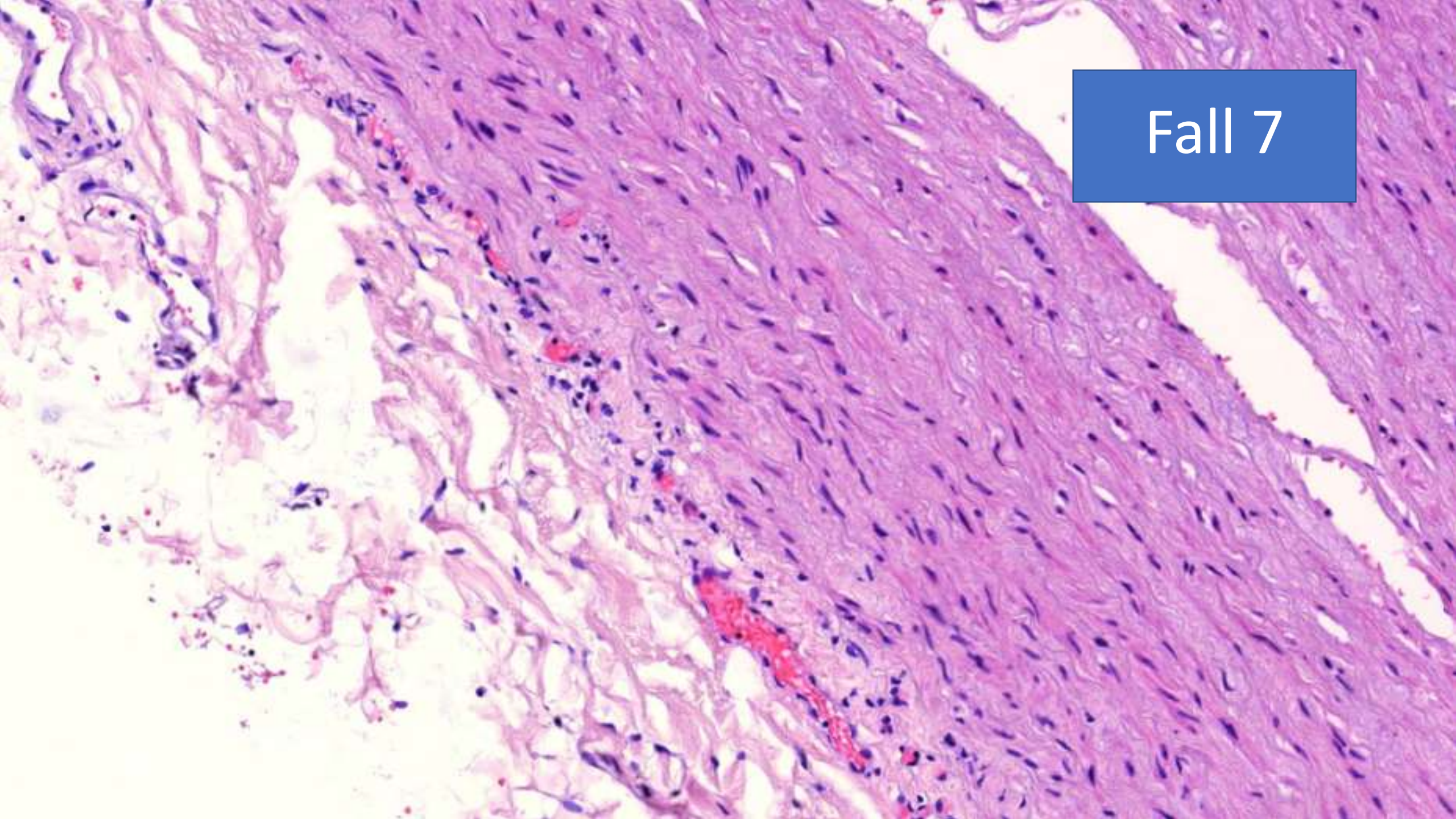
A histological micrograph showing a dense field of smooth muscle cells. The cells are arranged in a somewhat organized, parallel fashion, with elongated nuclei and visible cytoplasm. The tissue is stained with hematoxylin and eosin (H&E), giving it a pinkish-purple hue. In the lower-left corner, there is a distinct layer of more loosely organized tissue, possibly connective tissue or a different type of muscle, with some red-stained areas. A blue rectangular box is overlaid on the upper right portion of the image, containing the text 'Fall 6' in white. The overall appearance is that of a well-developed smooth muscle layer, possibly from the wall of a blood vessel or a hollow organ.

Fall 6

A histological slide showing a dense, fibrous tissue structure. The tissue is stained with hematoxylin and eosin (H&E), resulting in pink and purple hues. The background is a dense network of pink-stained collagen fibers. Scattered throughout are numerous small, dark purple nuclei, likely representing inflammatory cells or fibroblasts. Several larger, irregular, red-stained areas are visible, which could be areas of hemorrhage or necrosis. A blue rectangular box is overlaid on the right side of the image, containing the text "Fall 6".

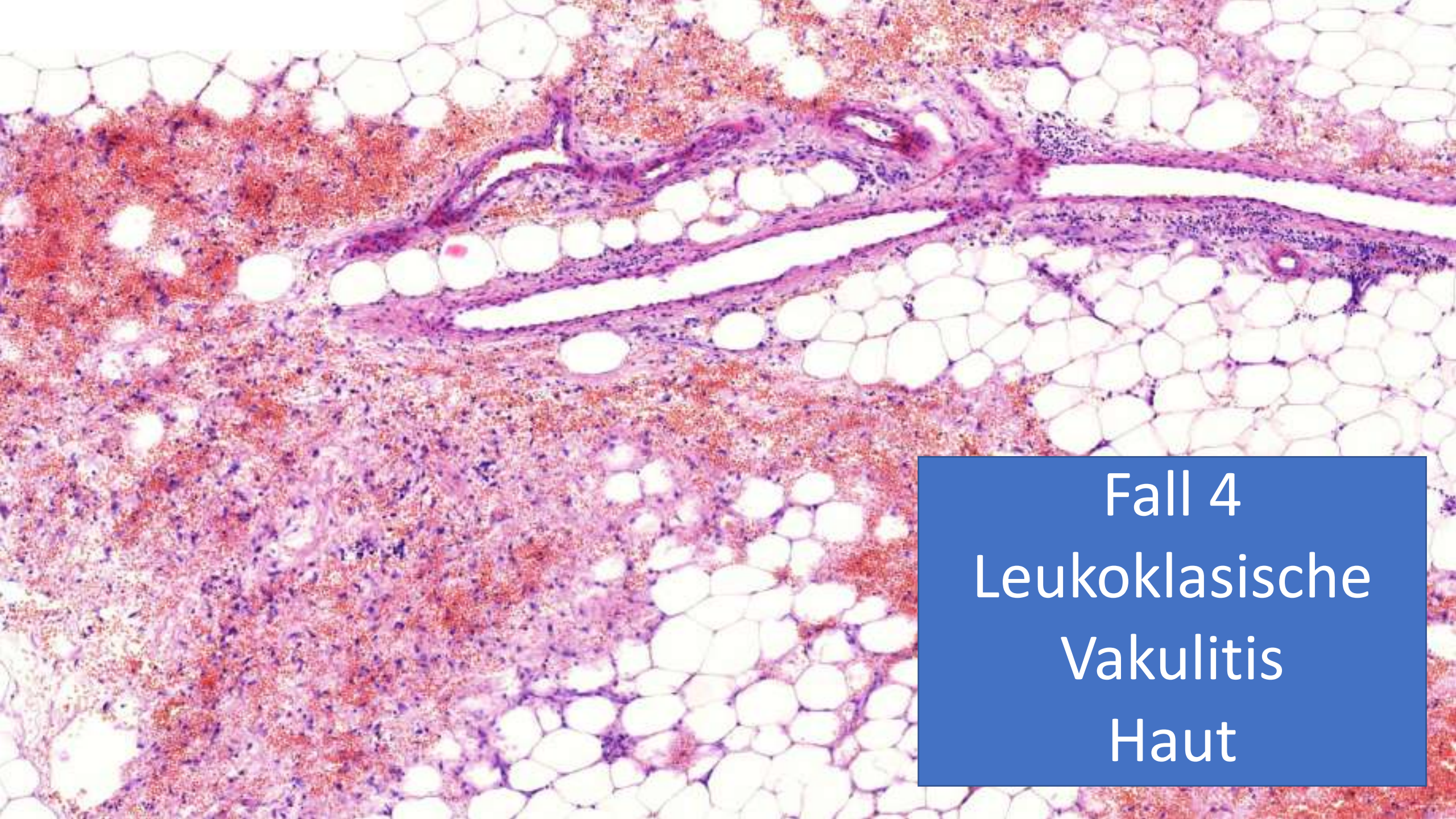
Fall 6

Fall 7



A histological micrograph showing a cross-section of a blood vessel. The vessel lumen is on the left, containing a small amount of red-stained material. The vessel wall is composed of a single layer of endothelial cells. The surrounding tissue is highly cellular, with numerous small, dark-stained nuclei and scattered red-stained cells. A blue rectangular text box is overlaid on the right side of the image.

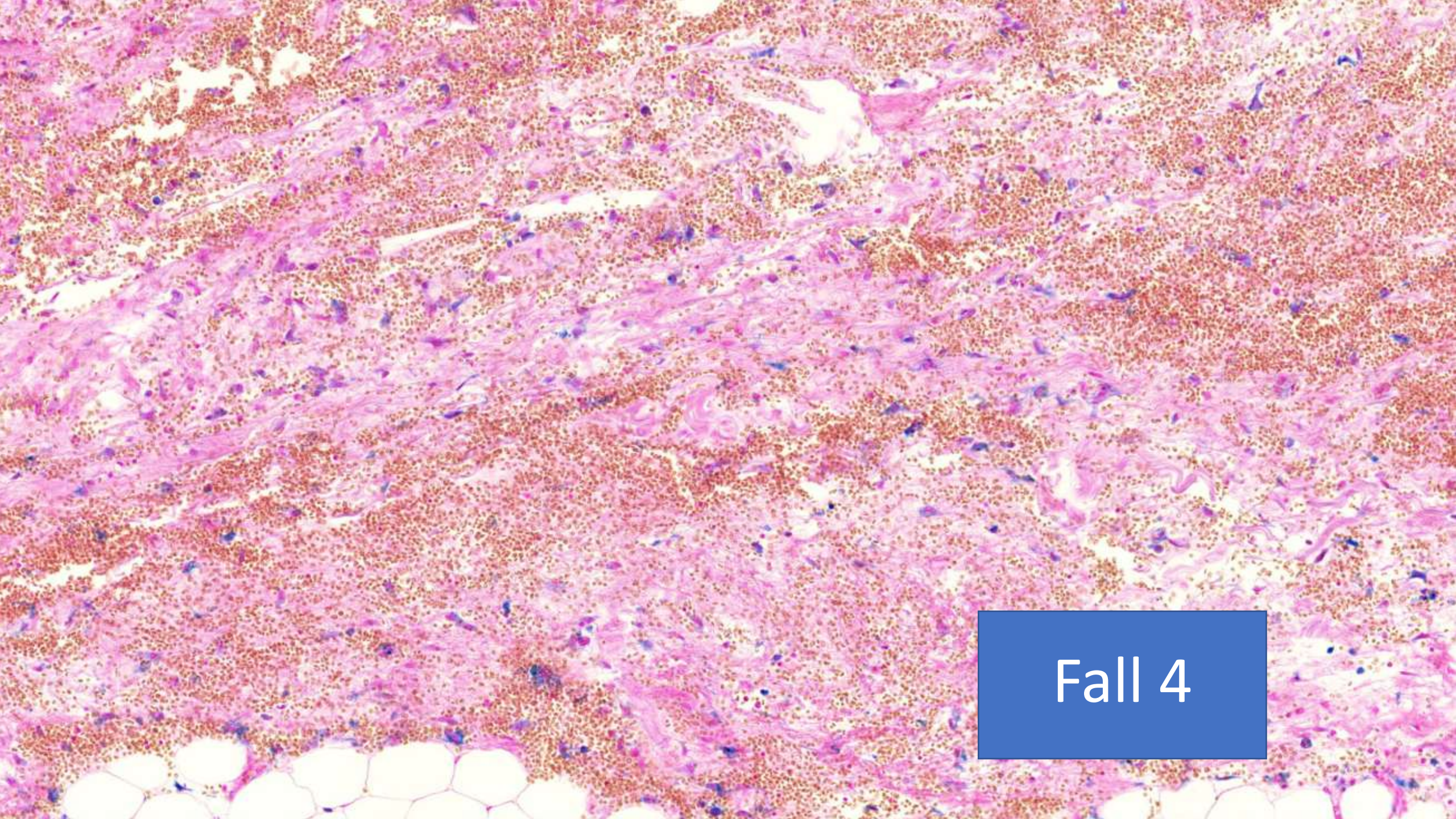
Fall 7



Fall 4
Leukoklasische
Vakulitis
Haut

A histological section of a plant stem, stained with hematoxylin and eurylen (H&E). The image shows several vascular bundles arranged in a ring. Each bundle consists of a primary xylem on the inner side, a vascular cambium in the middle, and a primary phloem on the outer side. The ground tissue is composed of large, thin-walled parenchyma cells. A blue text box in the upper right corner contains the text "Fall 4".

Fall 4



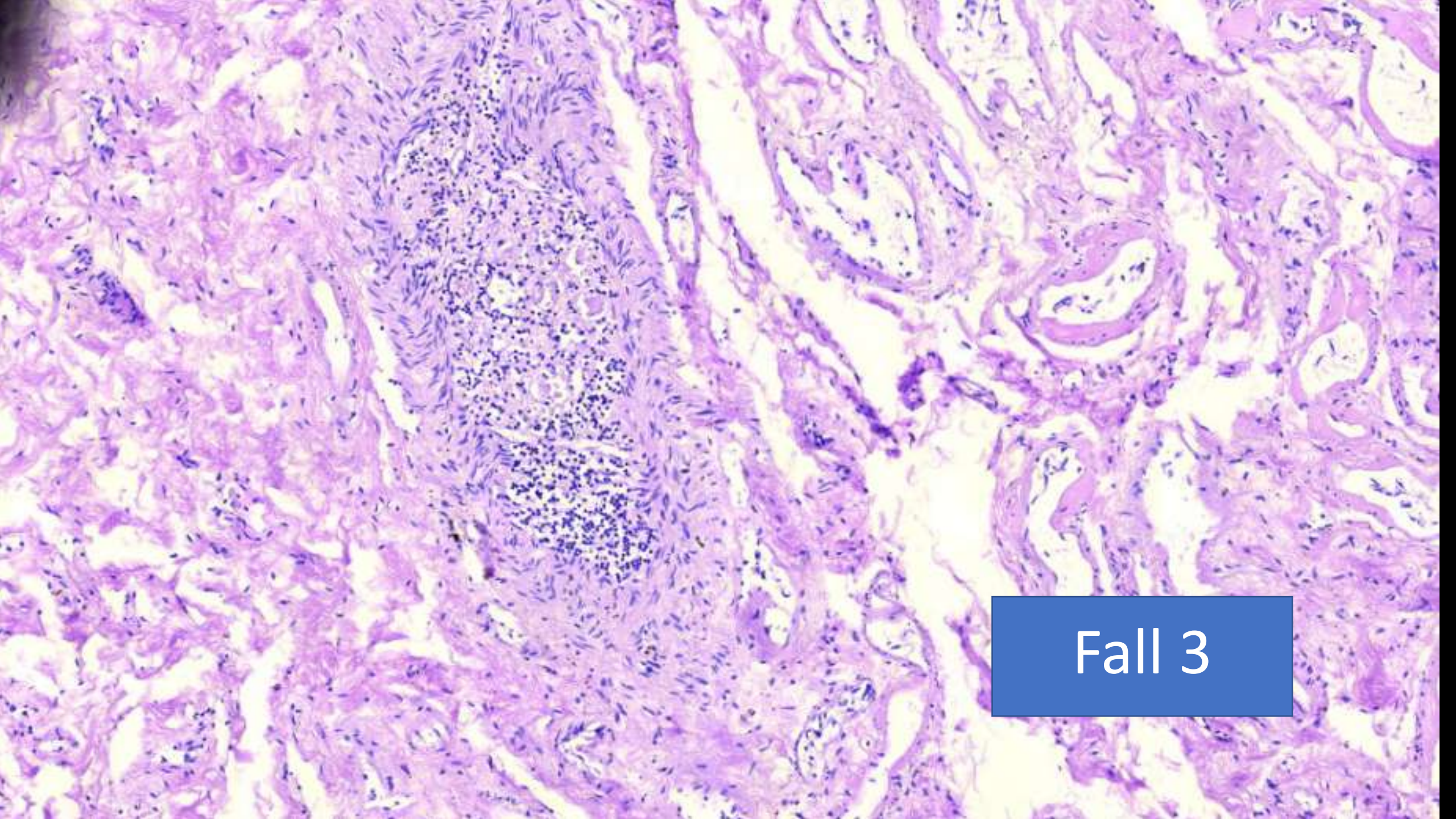
Fall 4

Lymphozyten-Amok

- Überschüssige Immunreaktion mit Gefahr von Autoimmun-Erkrankungen („self-to-self attack“)
- Hyperplasie und Aktivierung der lymphatischen Organe (Lymphknoten, Milz) - Pseudolymphome
- Infiltration und Lymphfollikel-Bildungen in nicht-lymphatischen Organen u.U. mit Destruktion (Leber, Lunge, Schilddrüse, Speicheldrüse)
- „Depletion“, d.h. Entspeicherung der lymphatischen Organe, mit Verminderung der „externen“ Immunkapazität

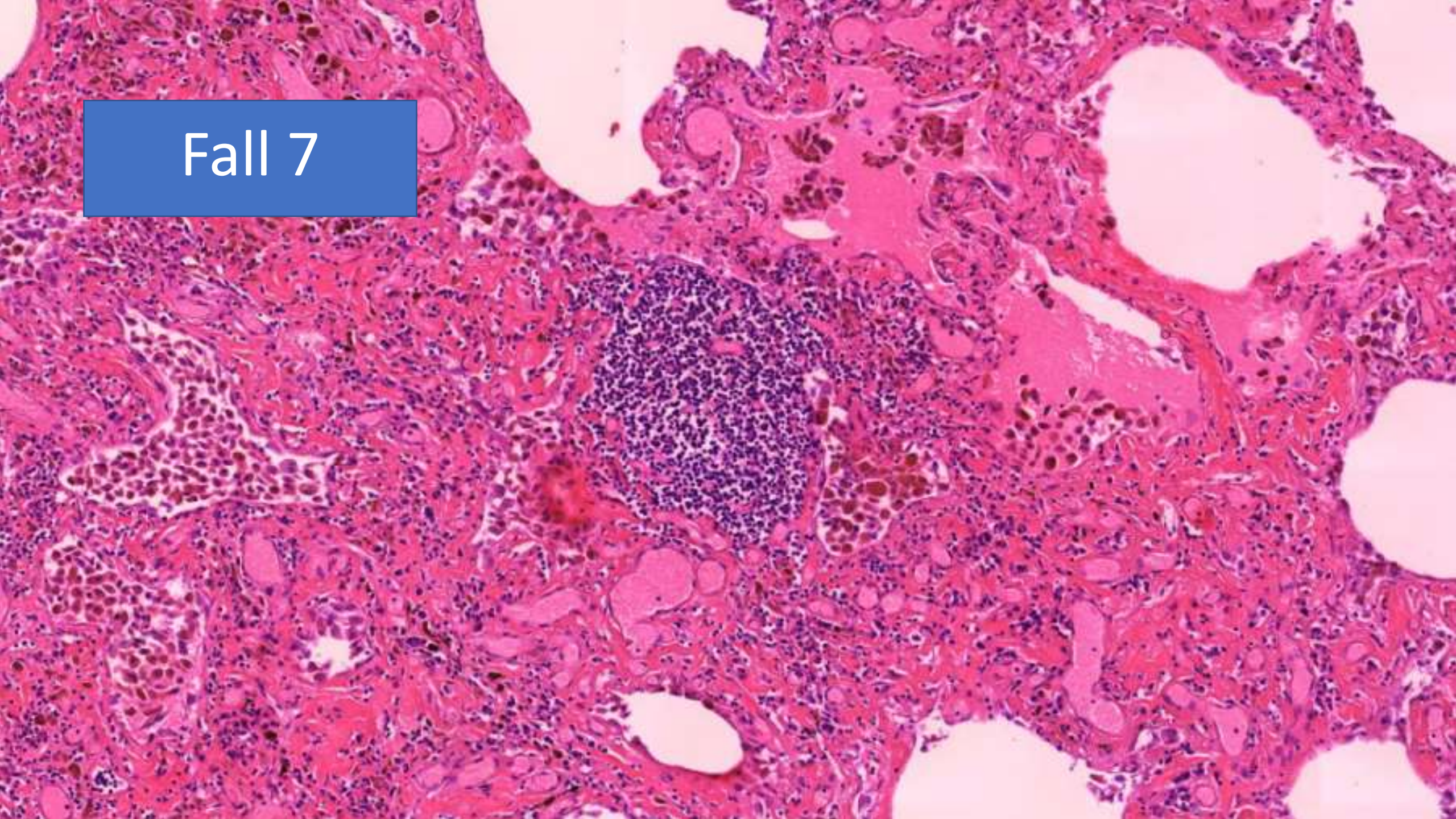
Lymphocyte - Amok

Lymphocyte-predominant tissue destruction („inflammation“) with immanent prolonged auto-immun disease

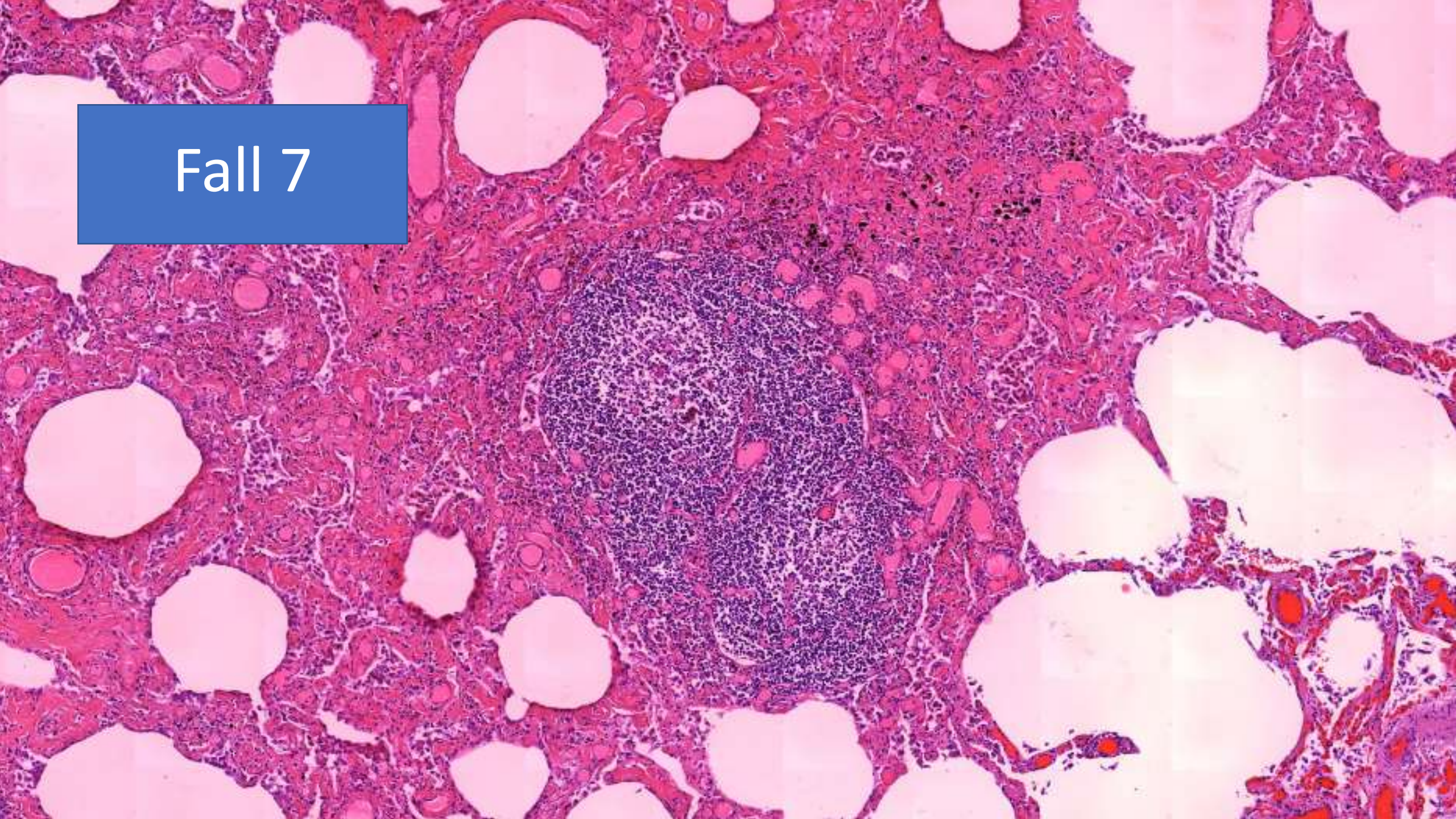


Fall 3

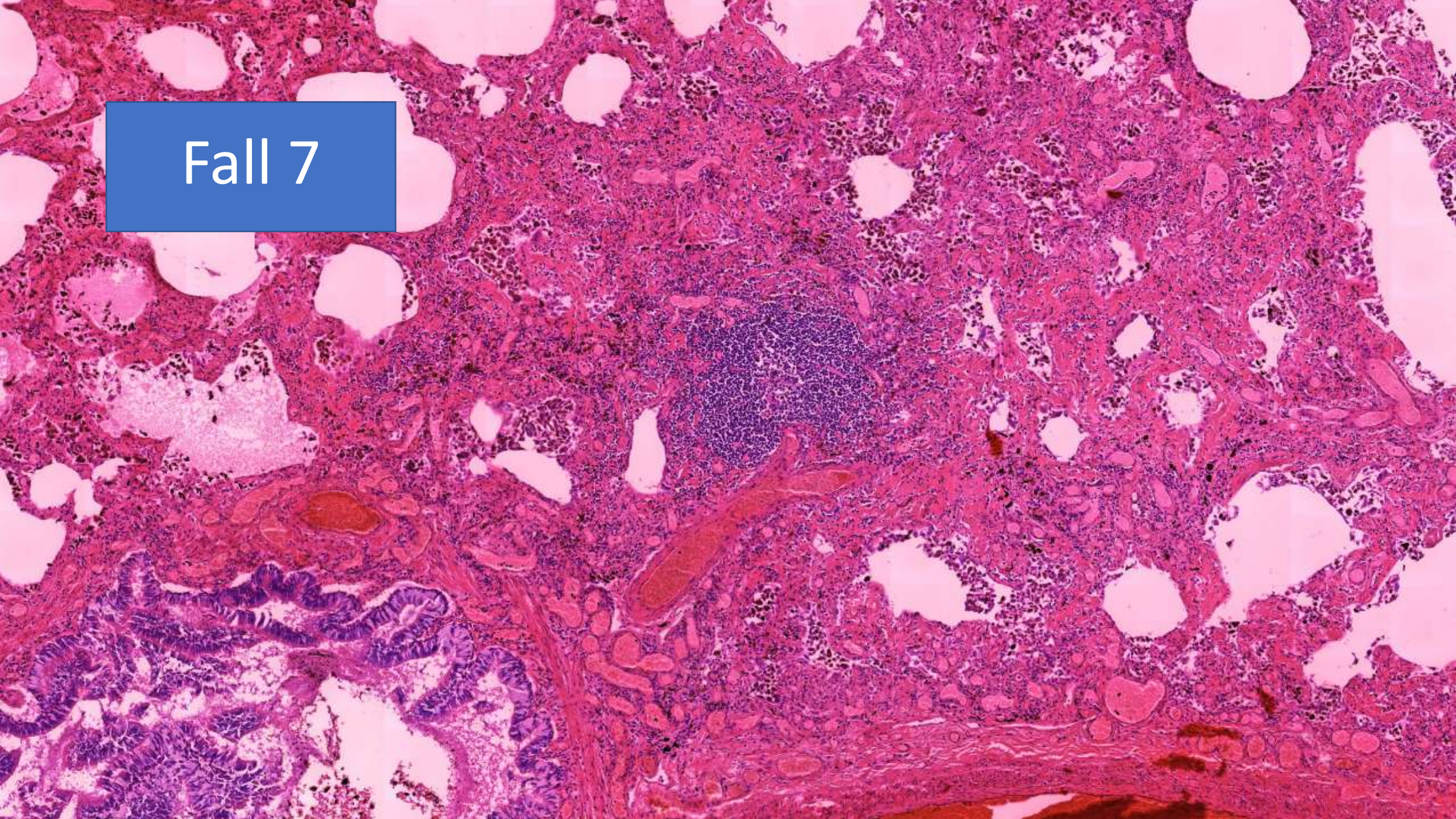
Fall 7



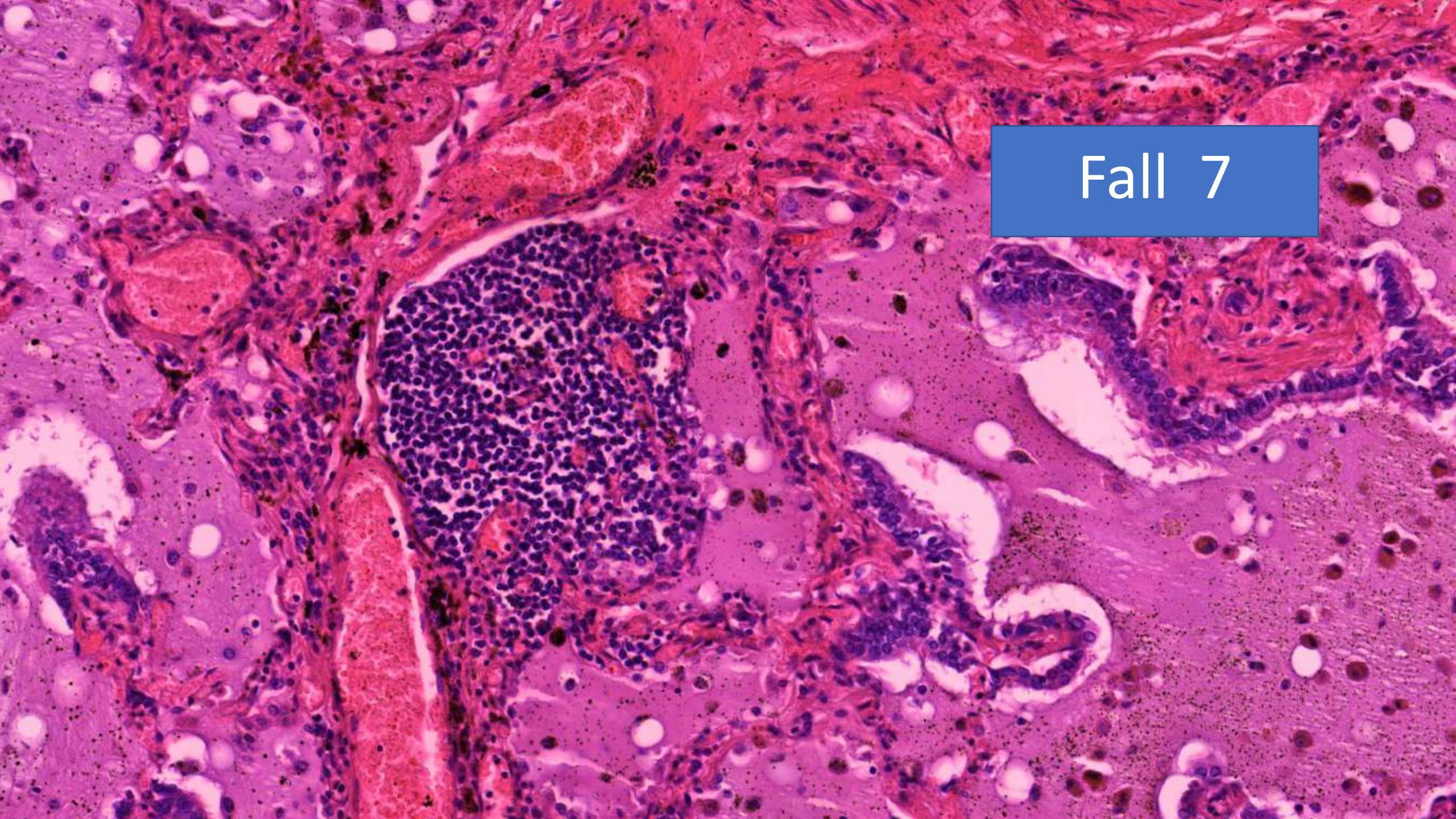
Fall 7

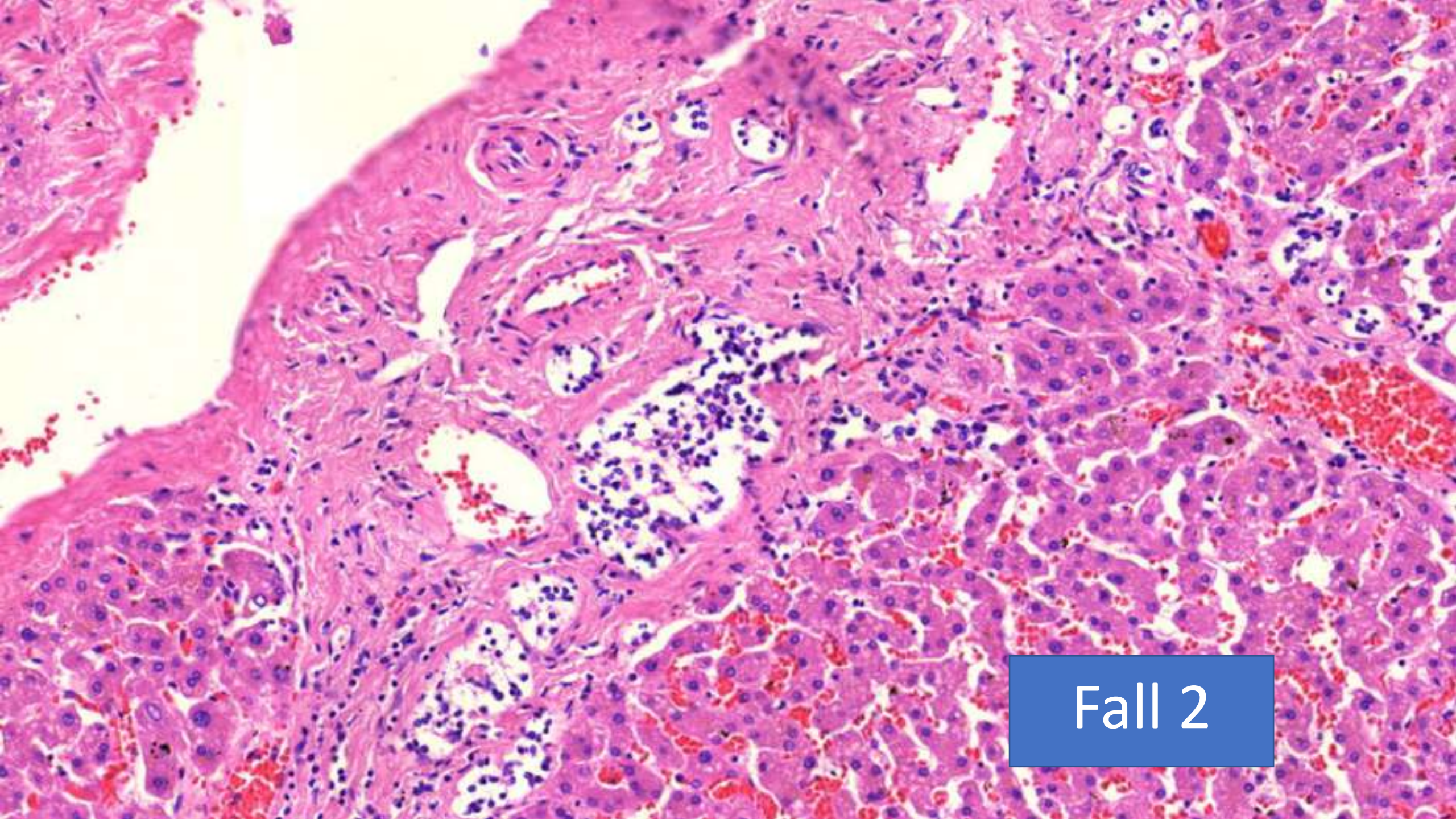


Fall 7

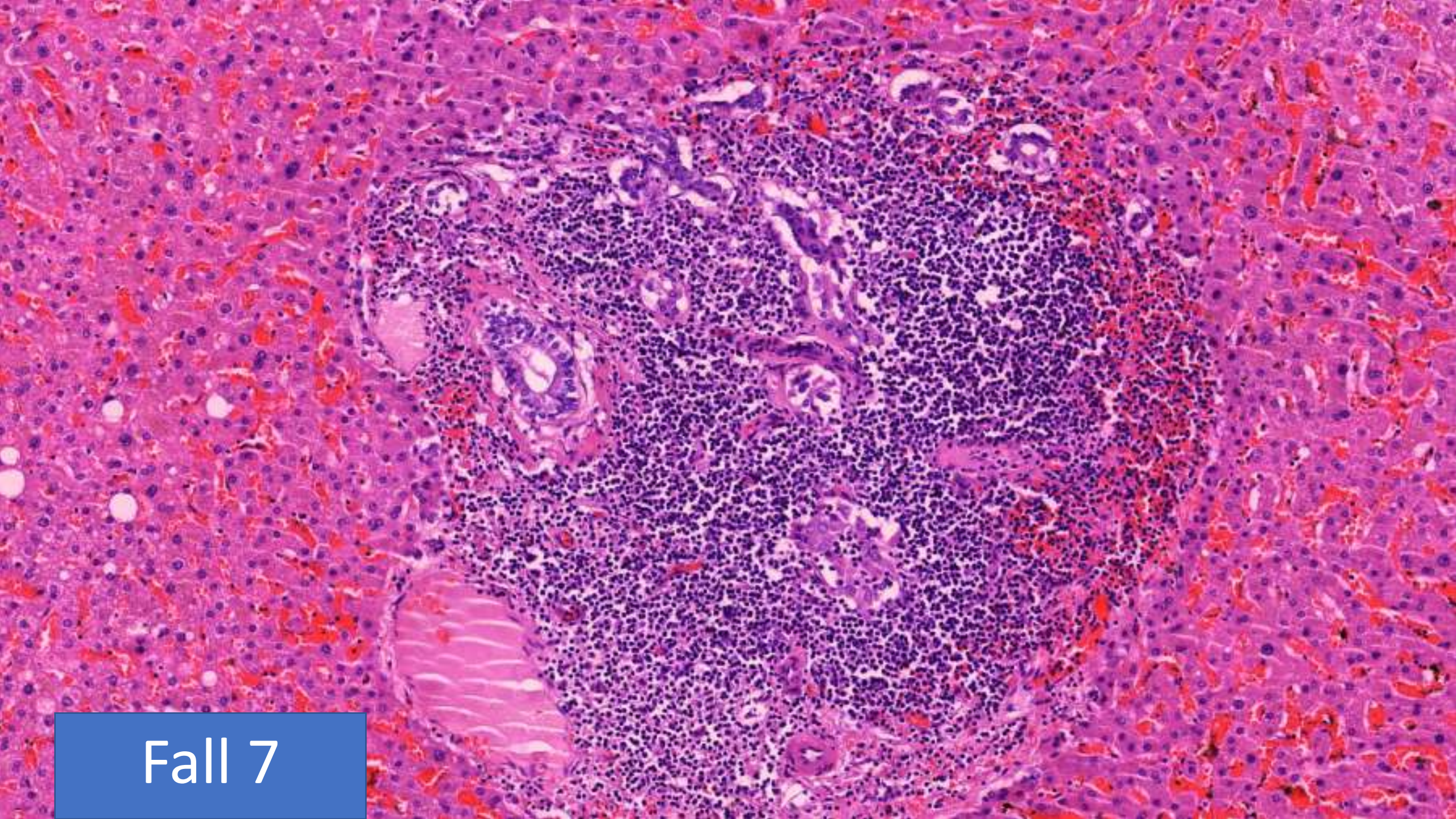


Fall 7

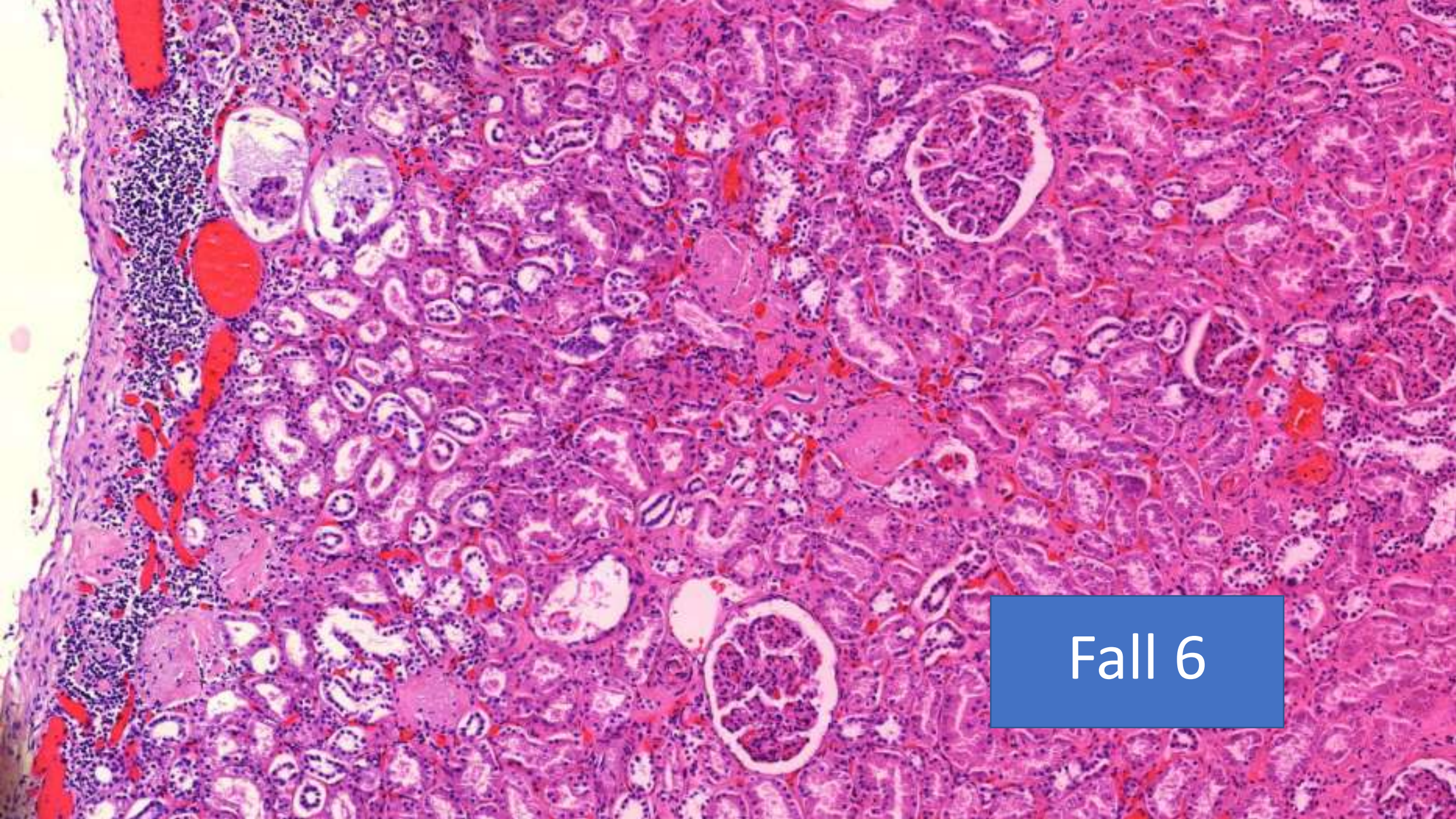




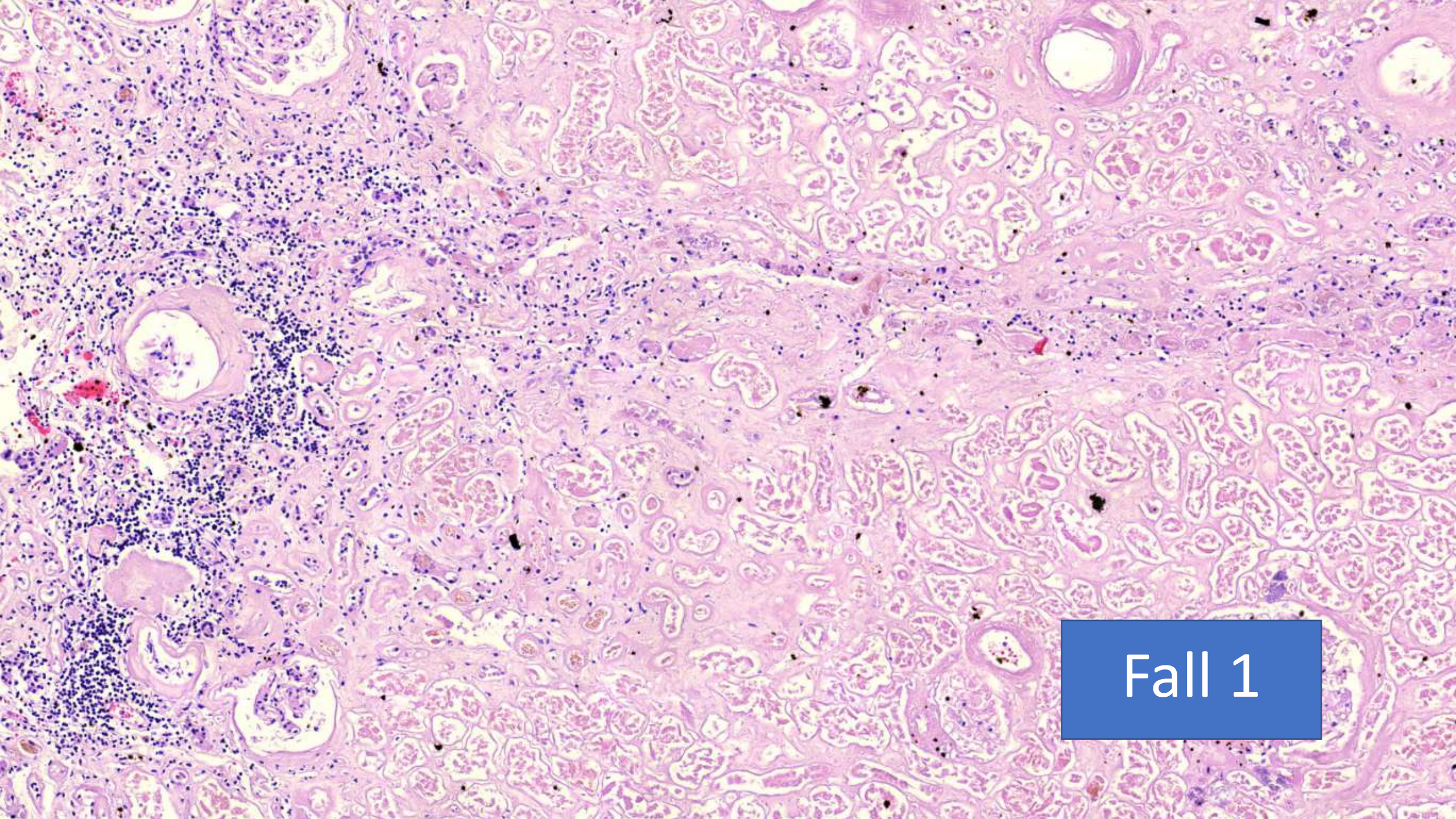
Fall 2



Fall 7



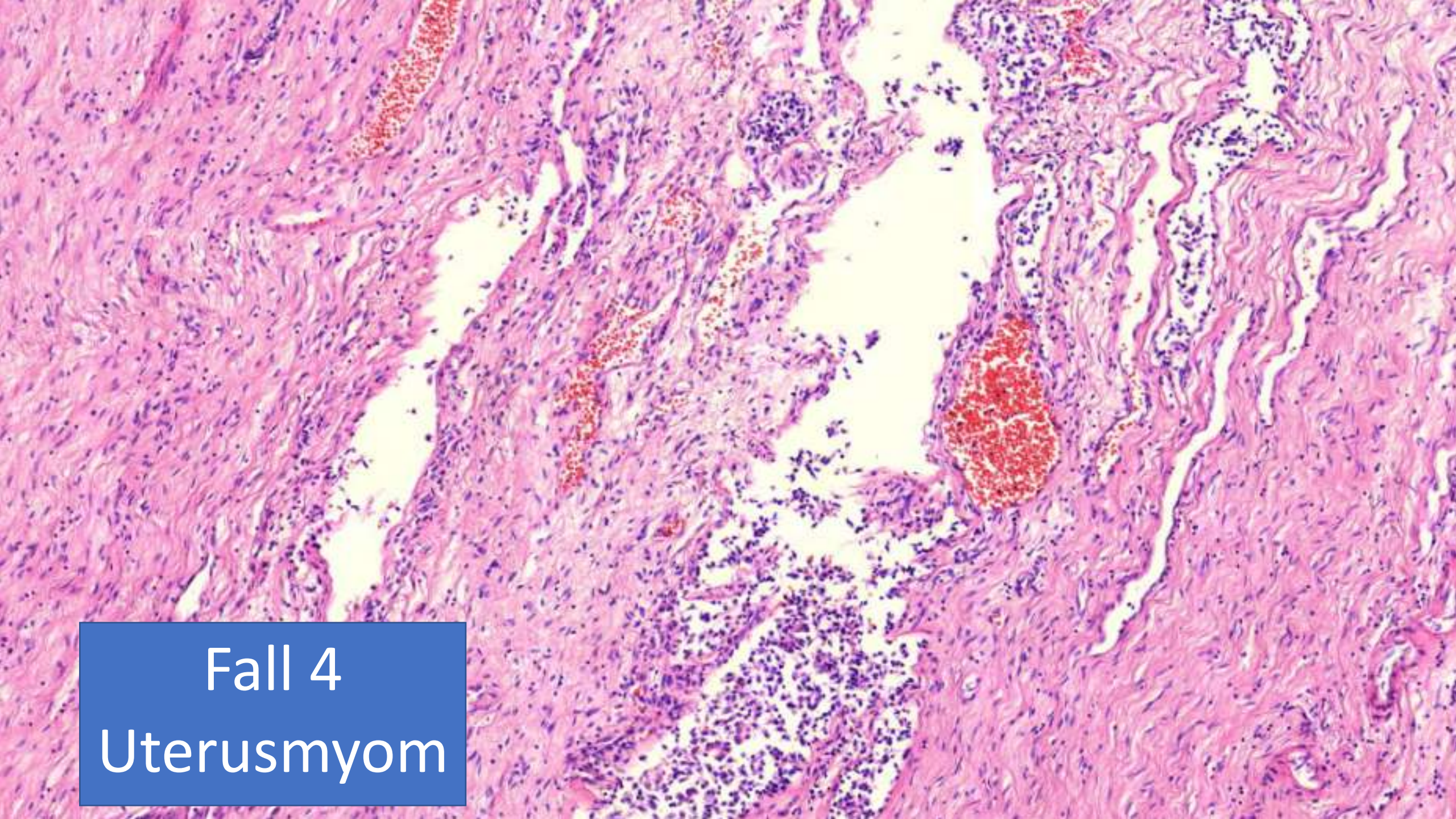
Fall 6



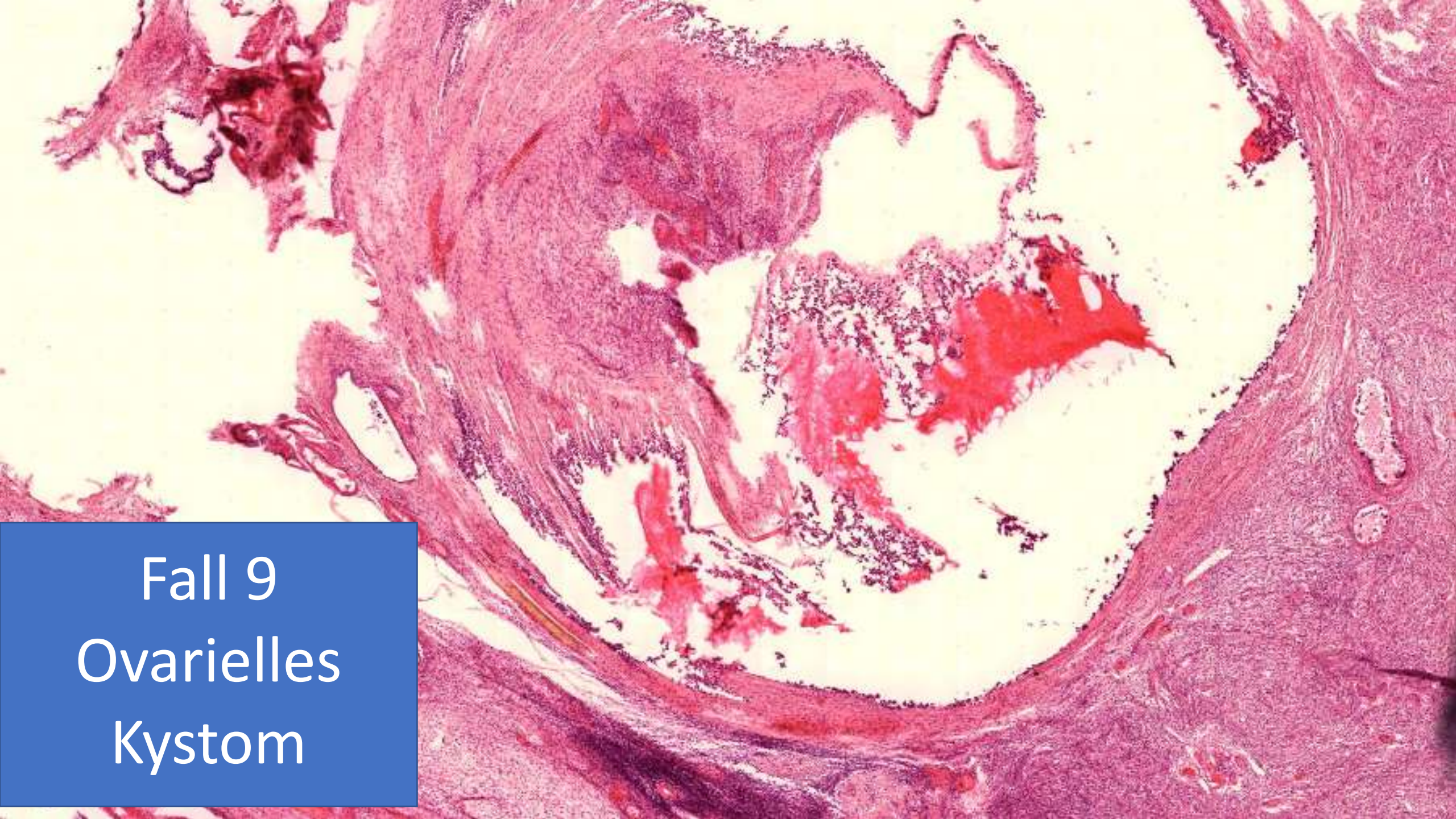
Fall 1

A histological slide of prostate tissue stained with hematoxylin and eosin (H&E). The image shows numerous glandular structures of varying sizes, some with prominent nuclei and others with more cytoplasm. The glands are separated by a dense, cellular stroma. A blue rectangular box is overlaid on the right side of the image, containing the text "Fall 4".

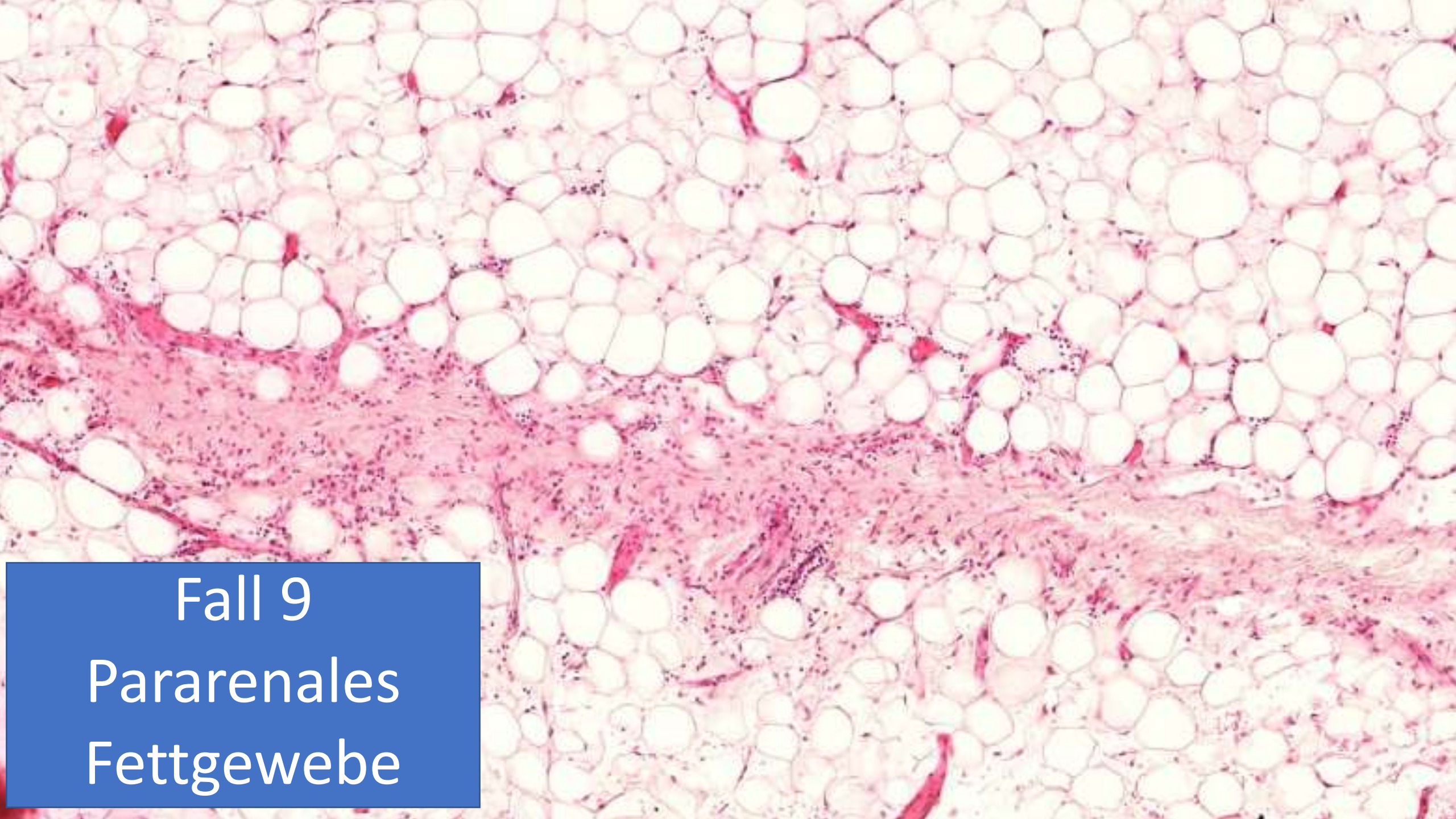
Fall 4



Fall 4
Uterusmyom

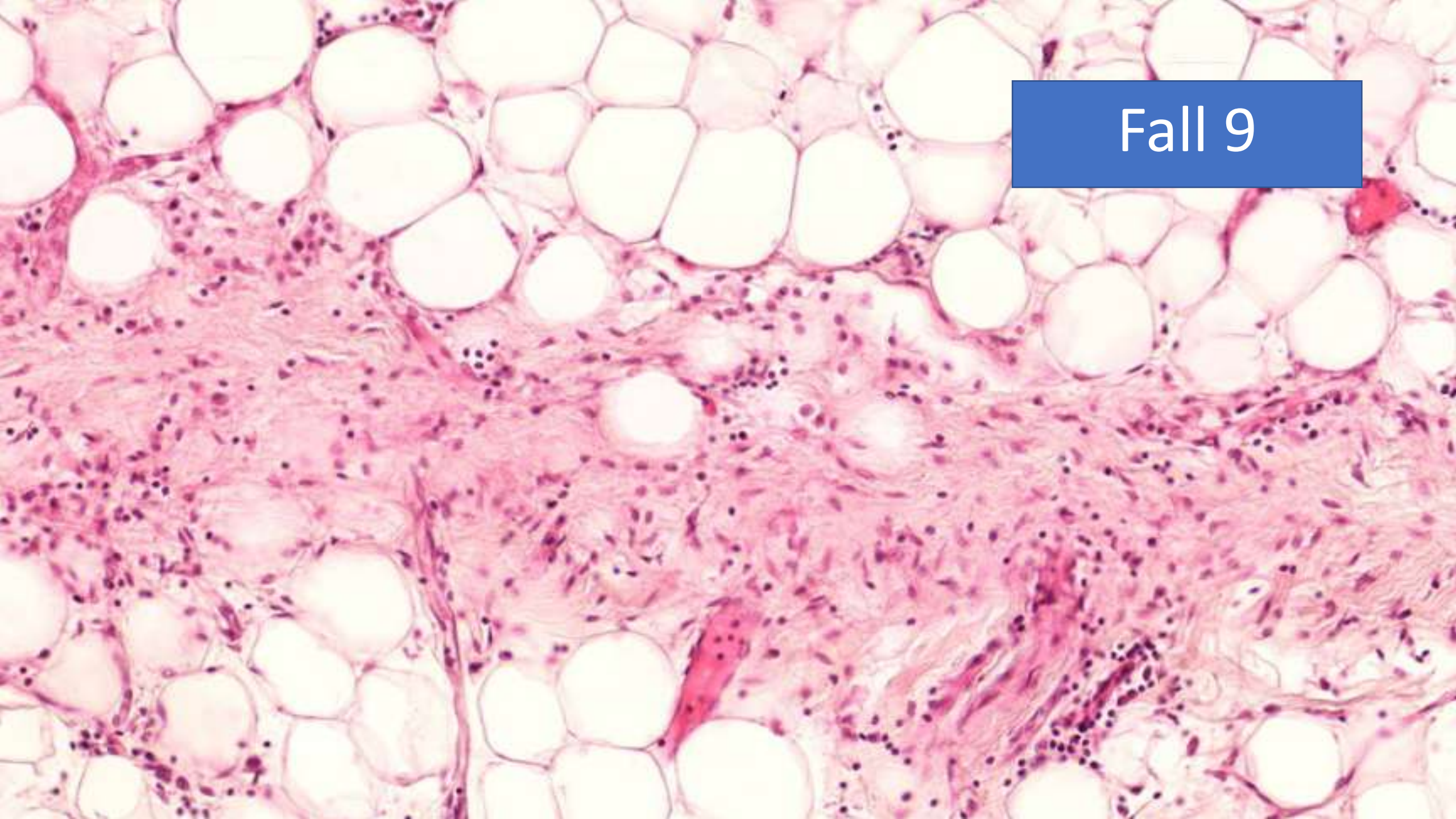


Fall 9
Ovarielles
Kystom

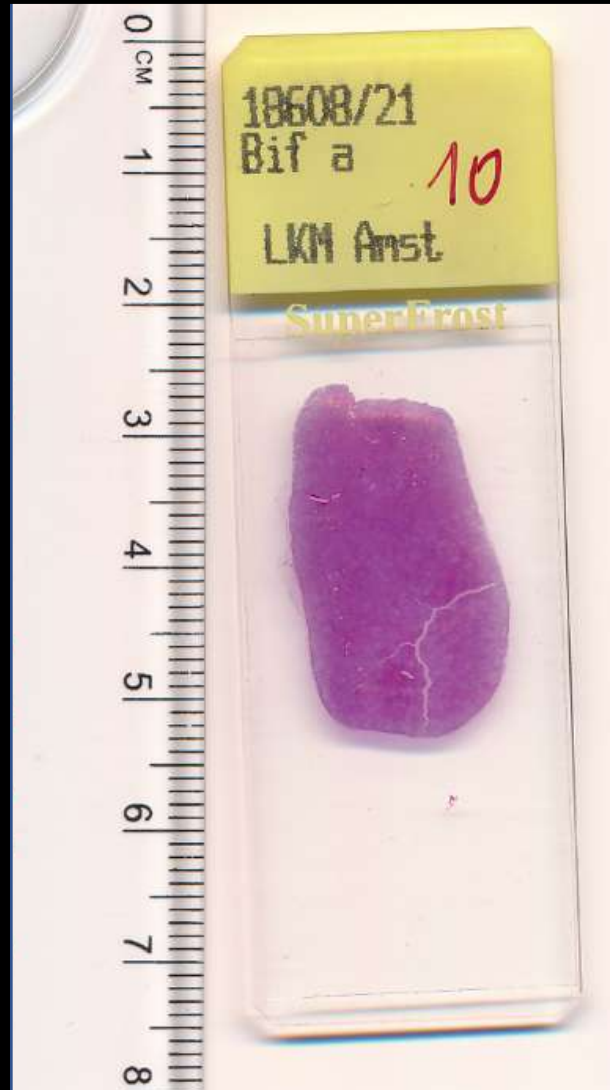

Fall 9
Pararenales
Fettgewebe

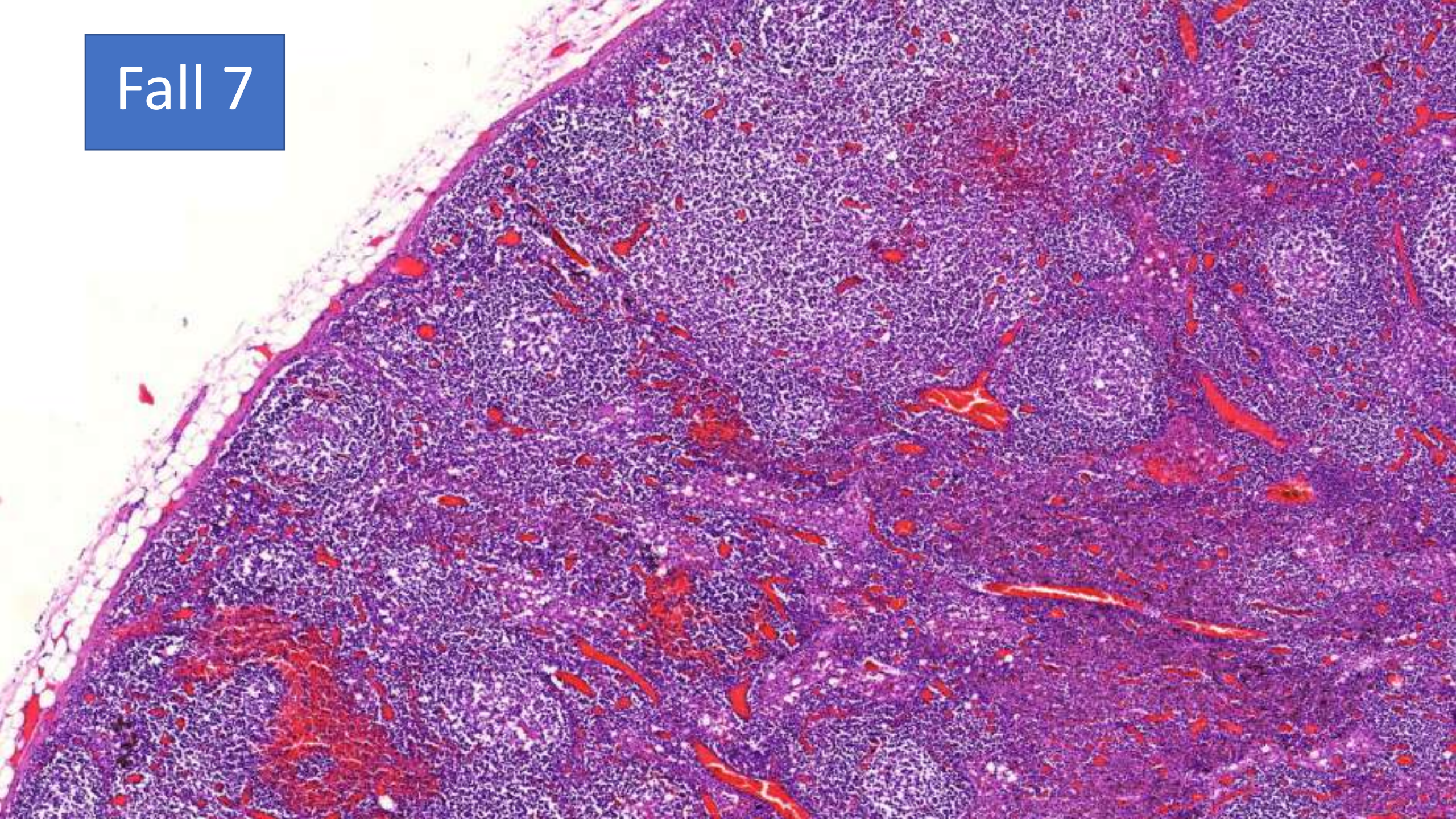
Fall 9



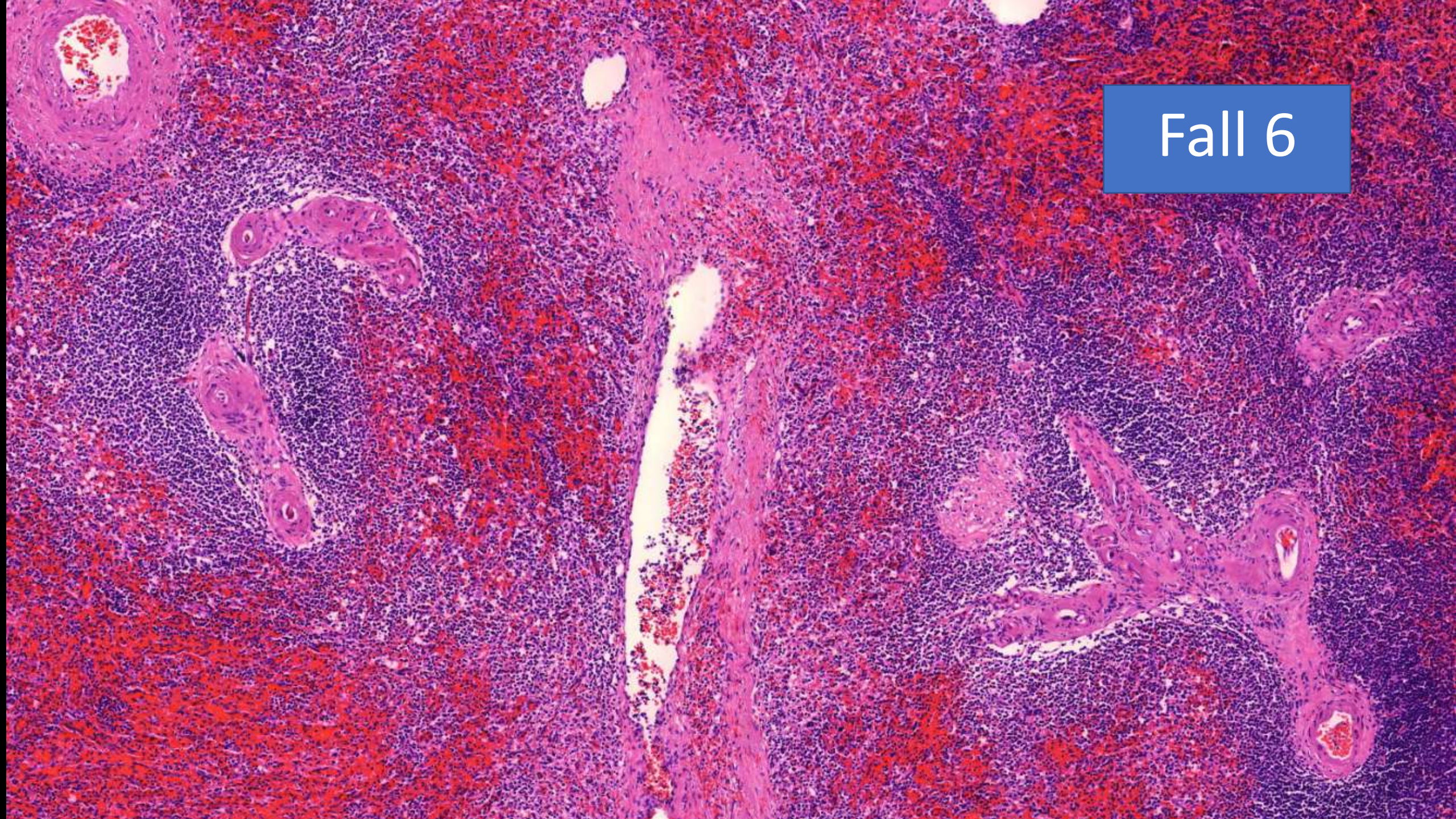
Fall 7



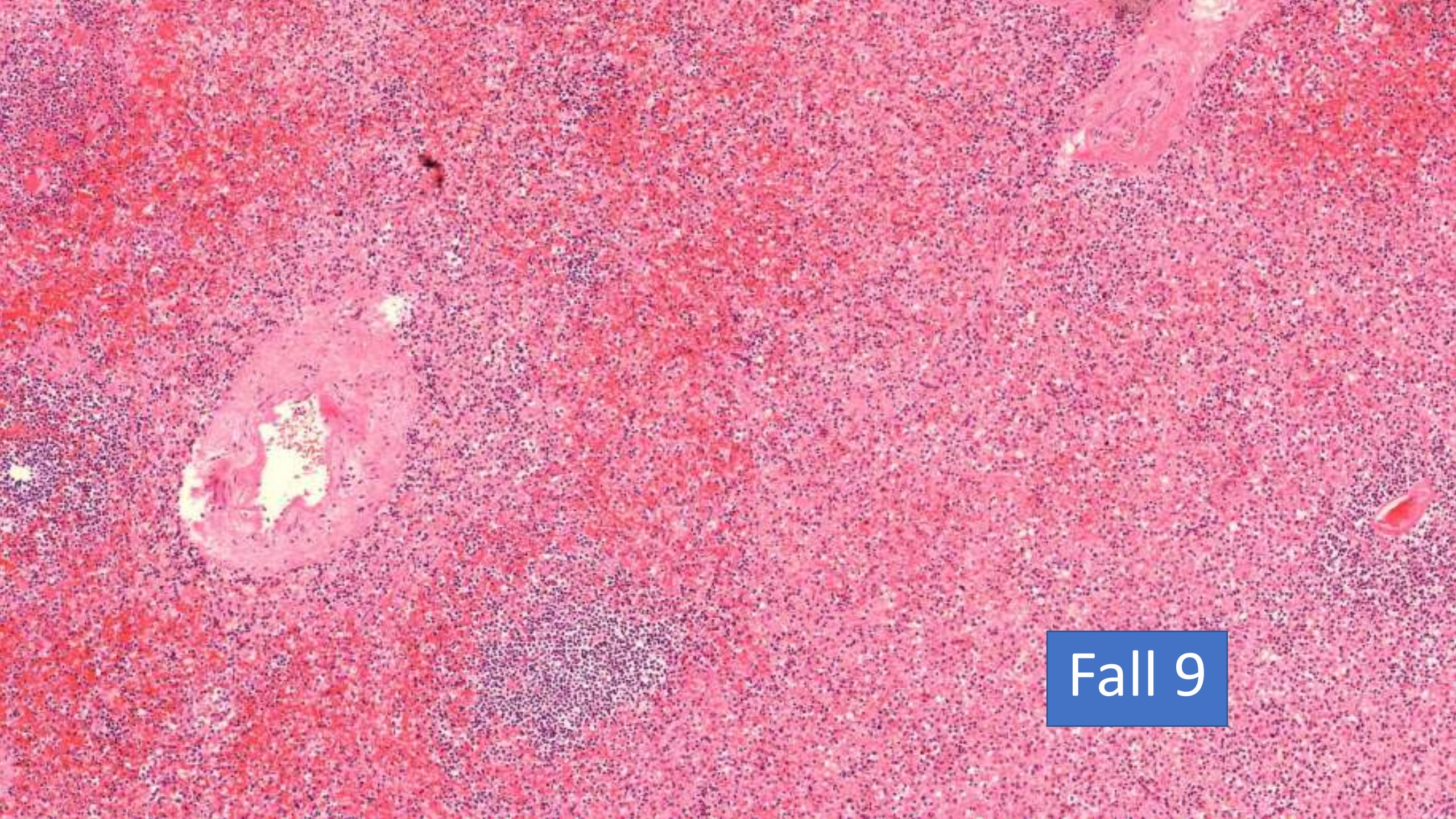
Fall 7



Fall 6

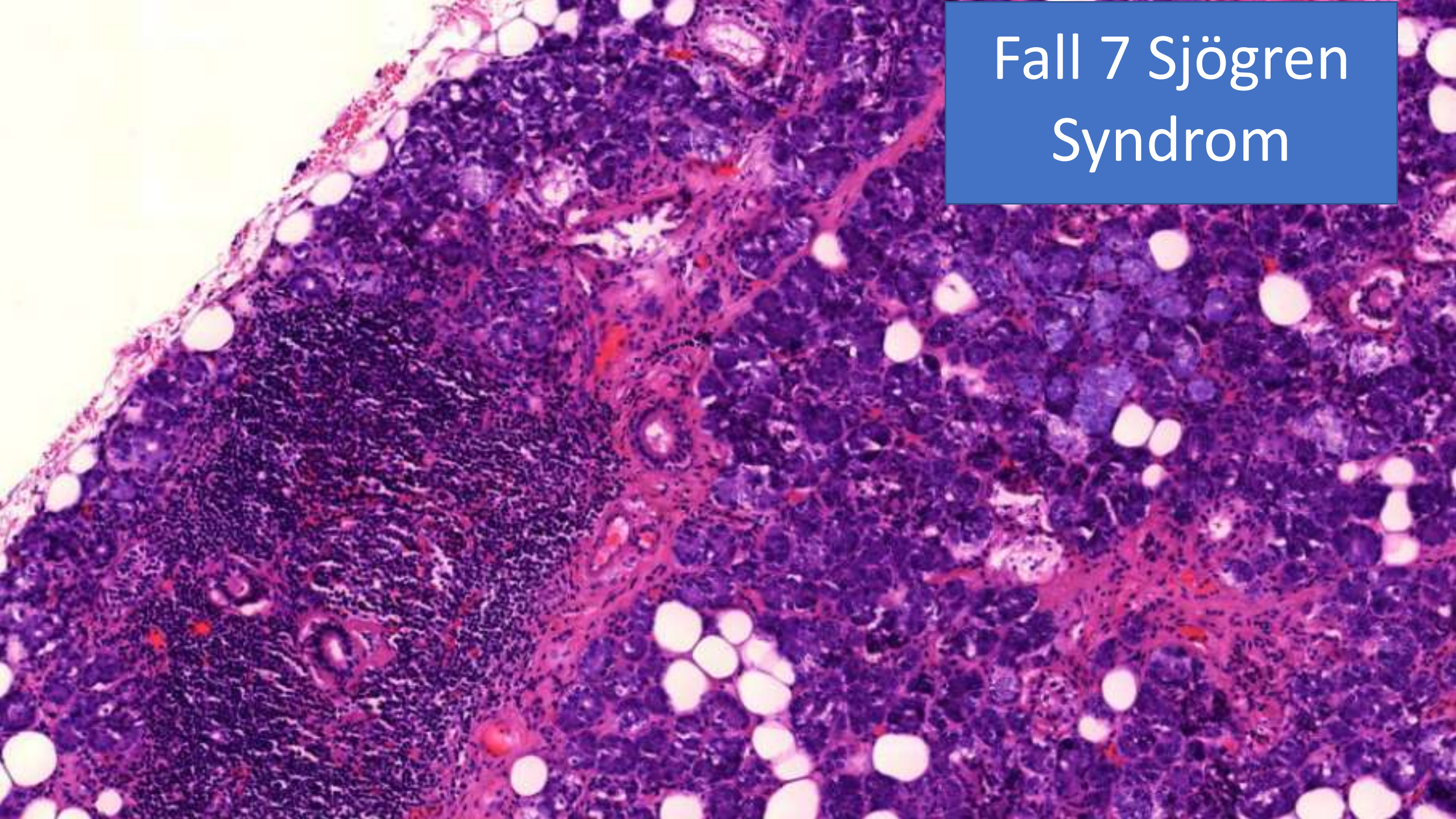


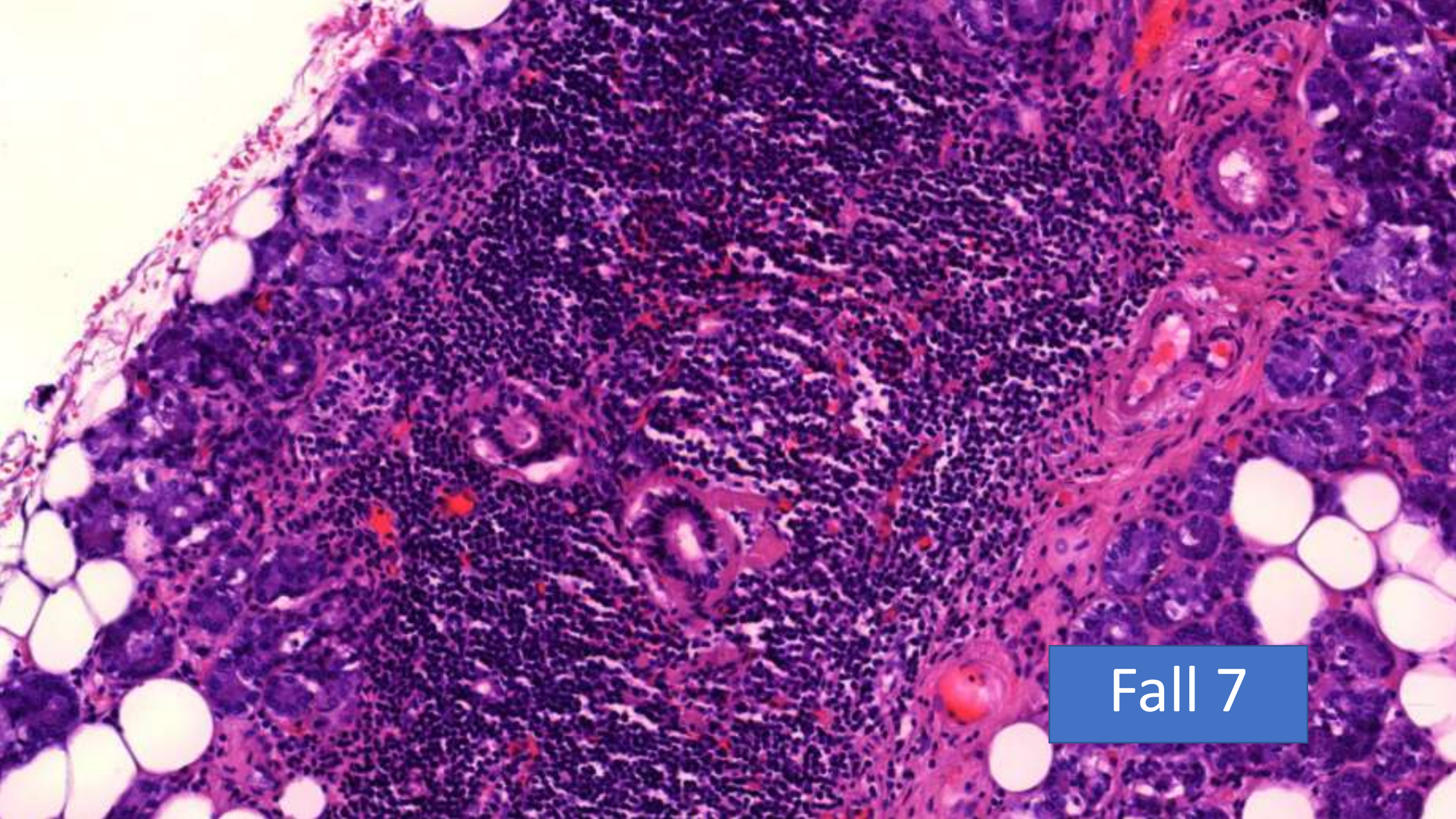
Depletion / Entspeicherung



Fall 9

Fall 7 Sjögren Syndrom






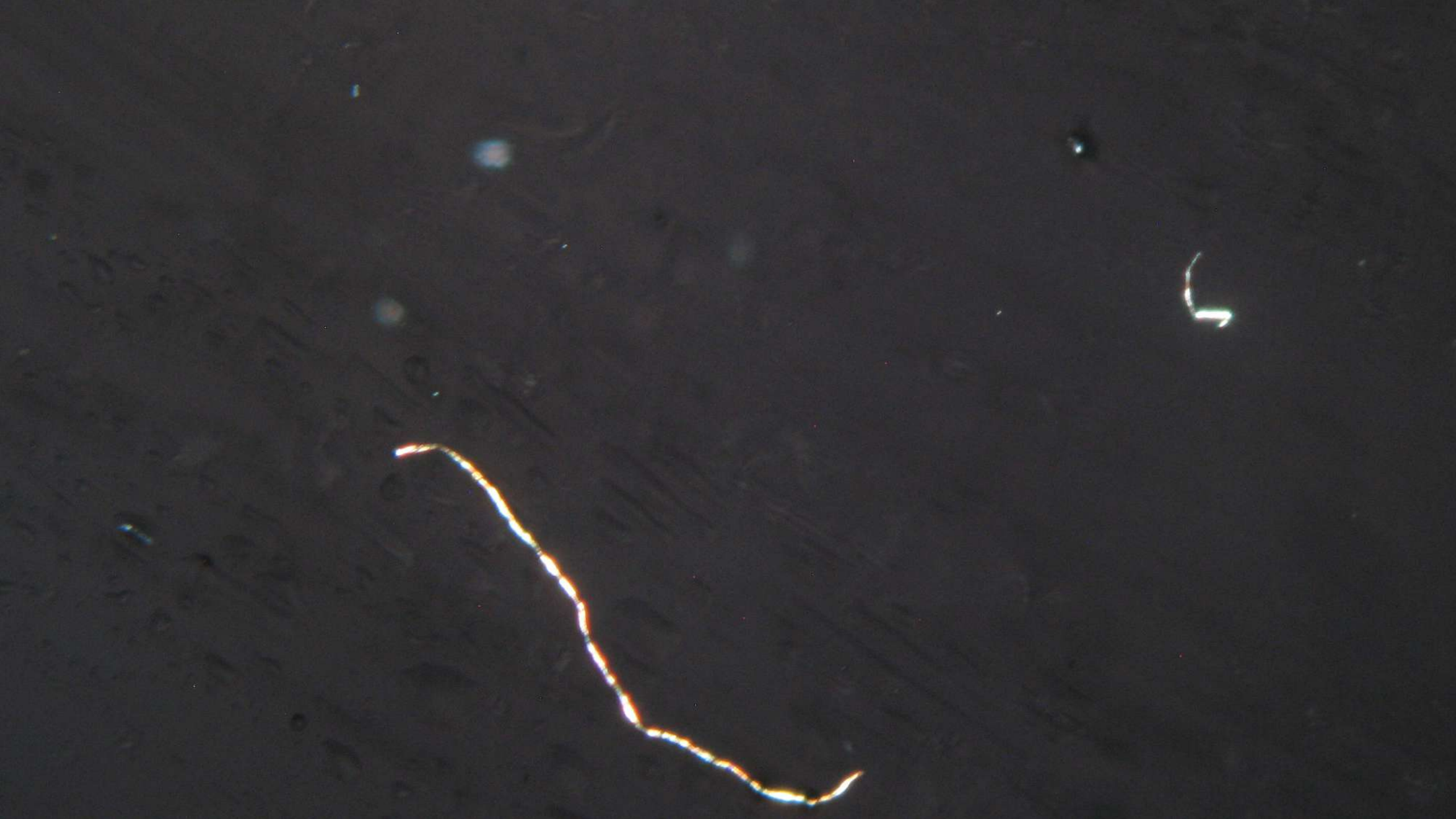
Fall 7

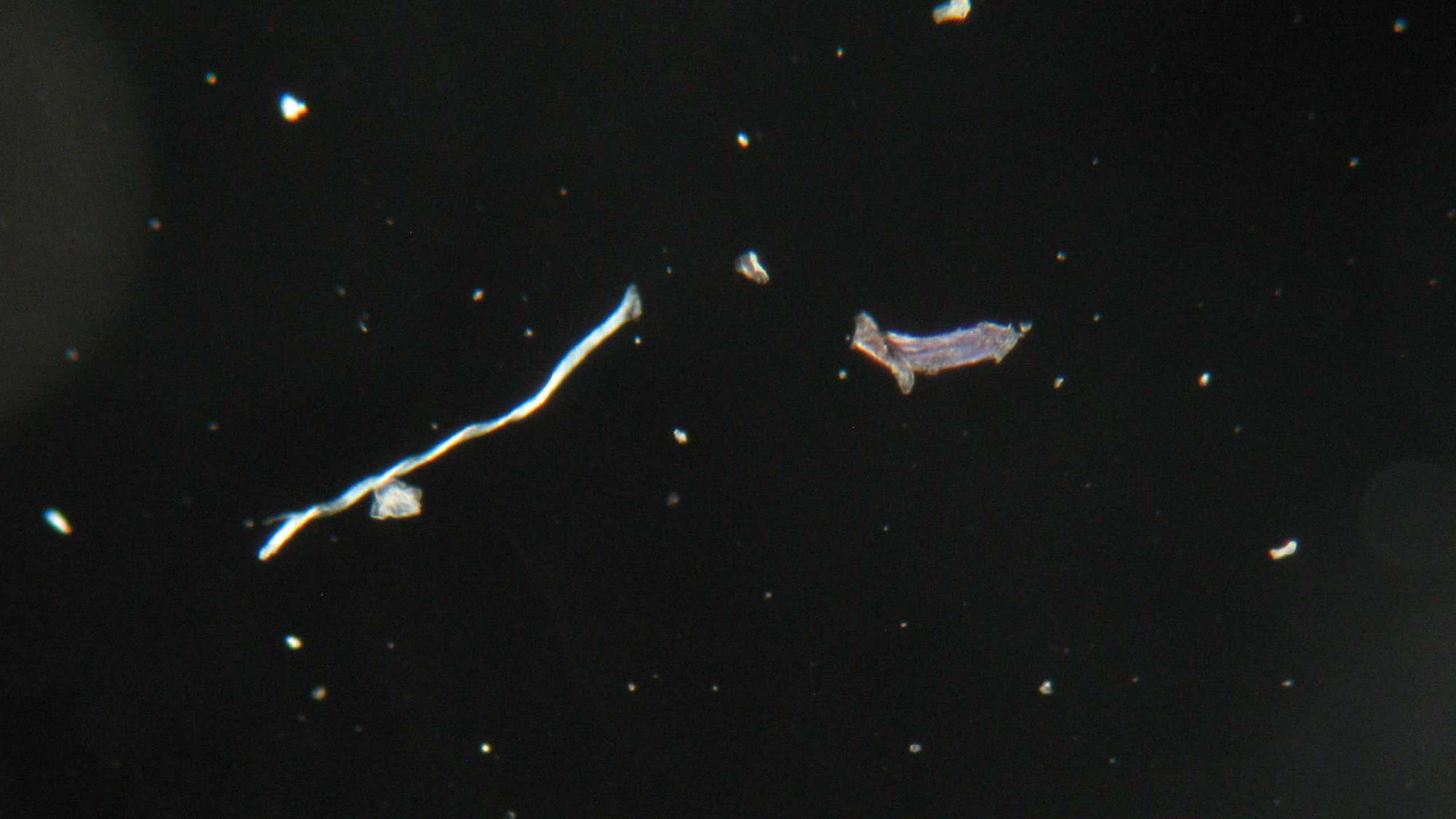Fremdkörper / Verunreinigung /Adjuvantien im Impfstoff

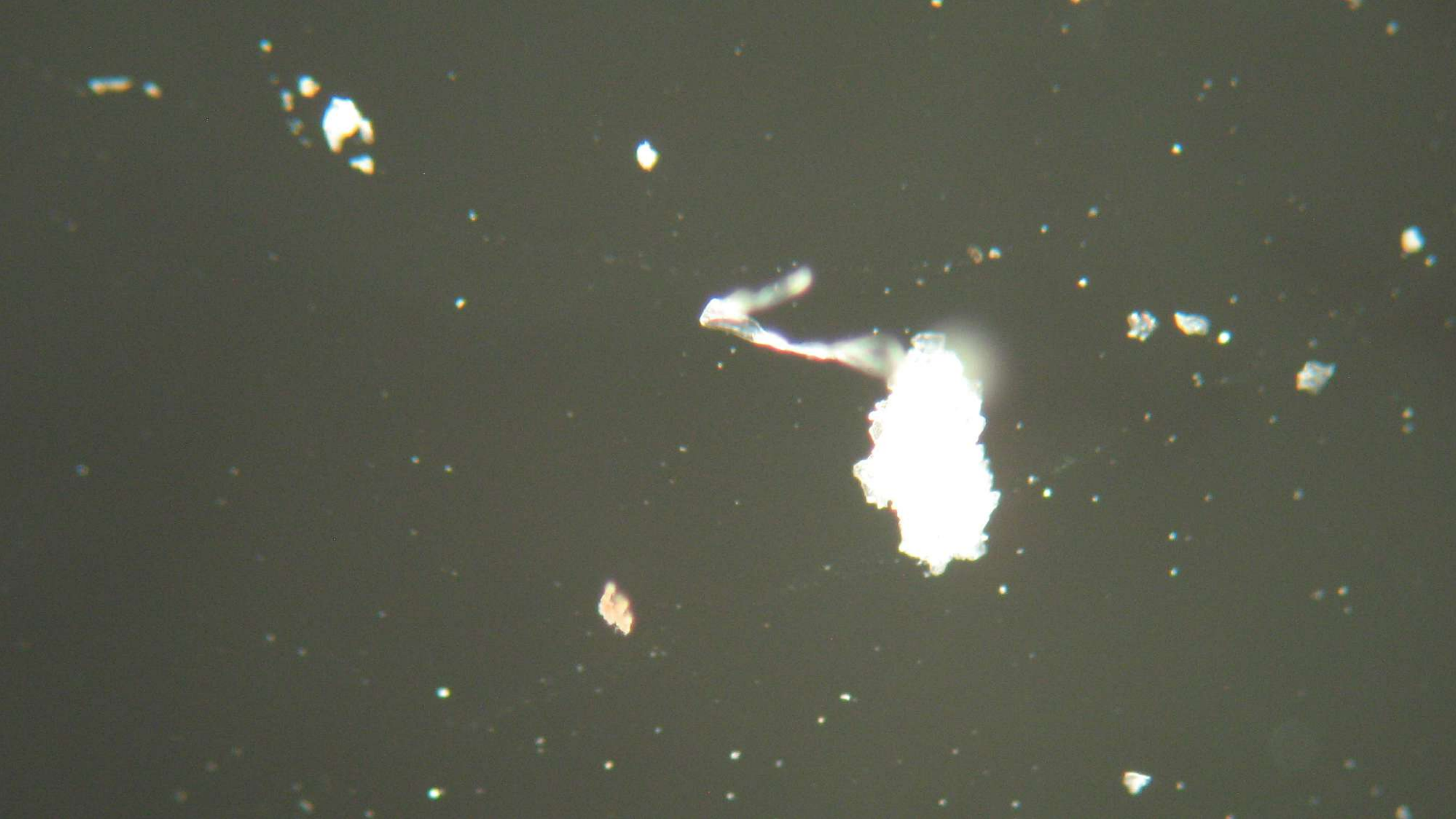
- Mikrochips ??
- Graphen / Graphenoxyd ?
- Mineralien
- Metalle - Aluminium-Verbindungen, Edelstahl

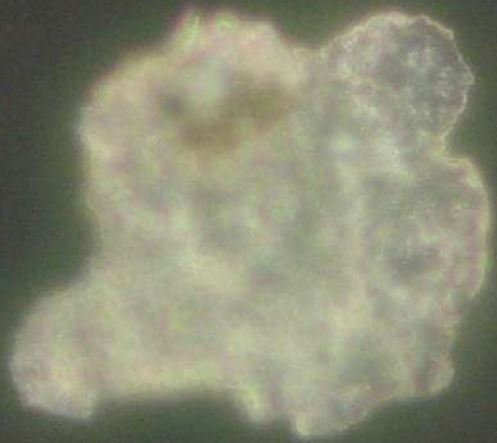
- Dazu bereits Hinweise aus Japan, Spanien

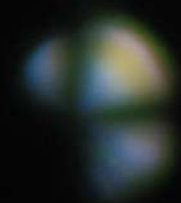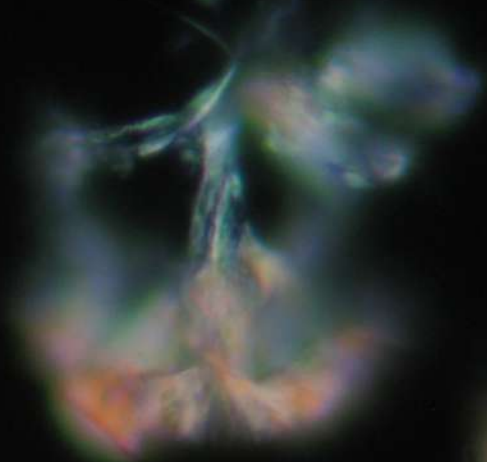
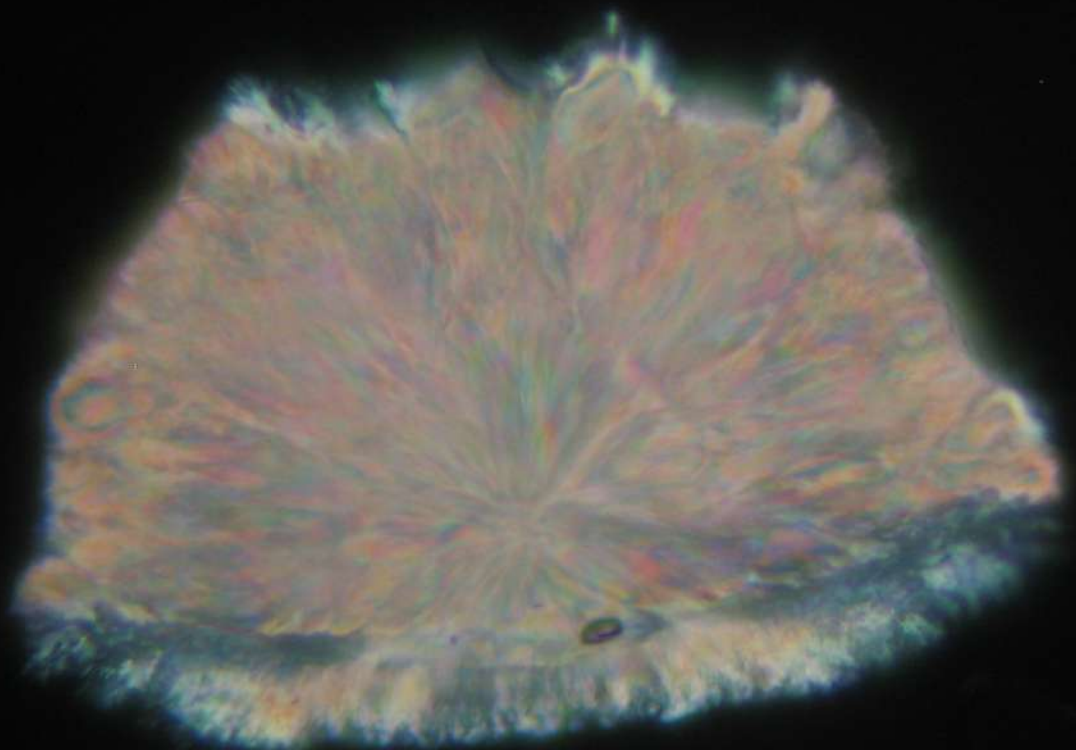


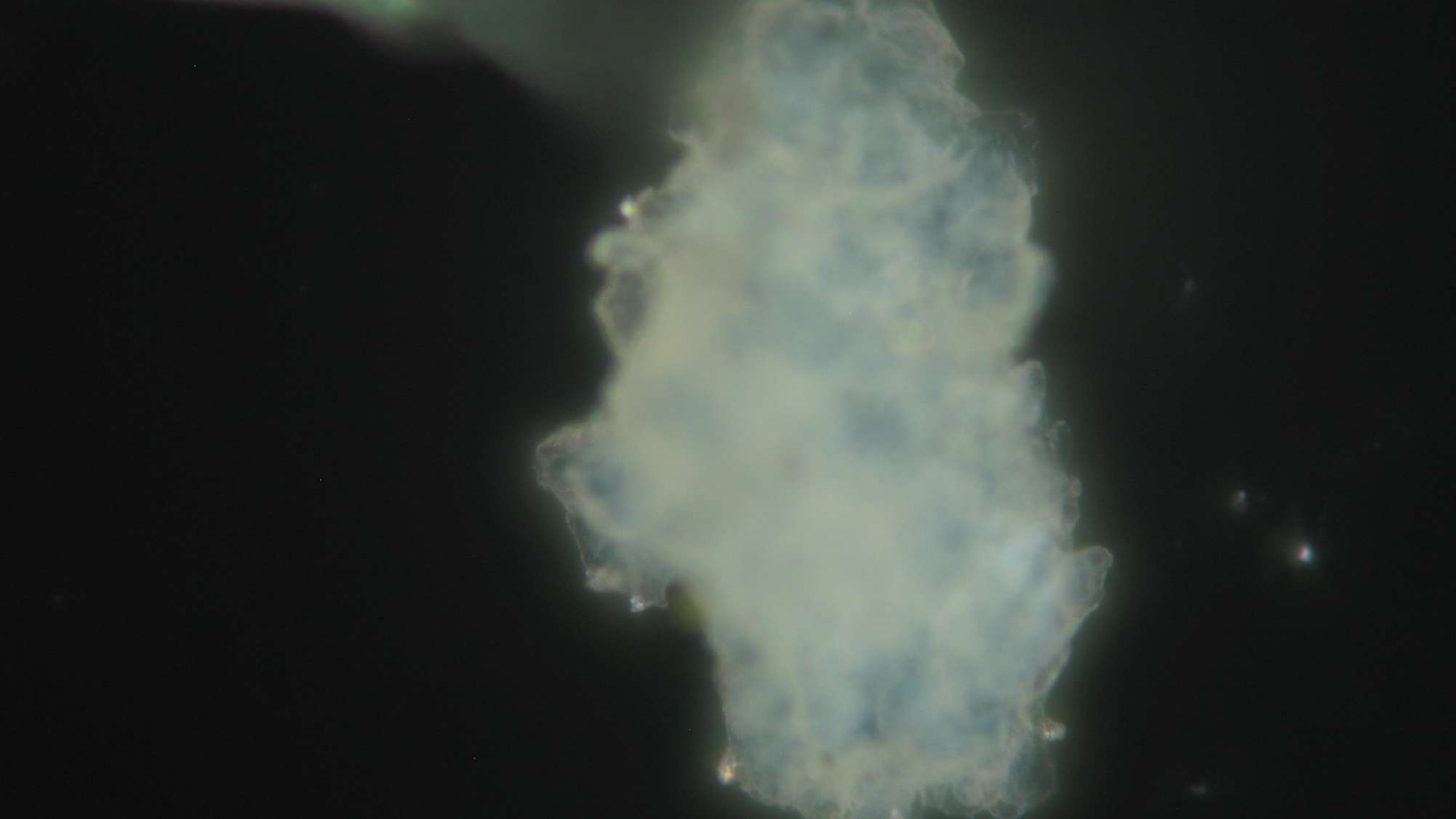









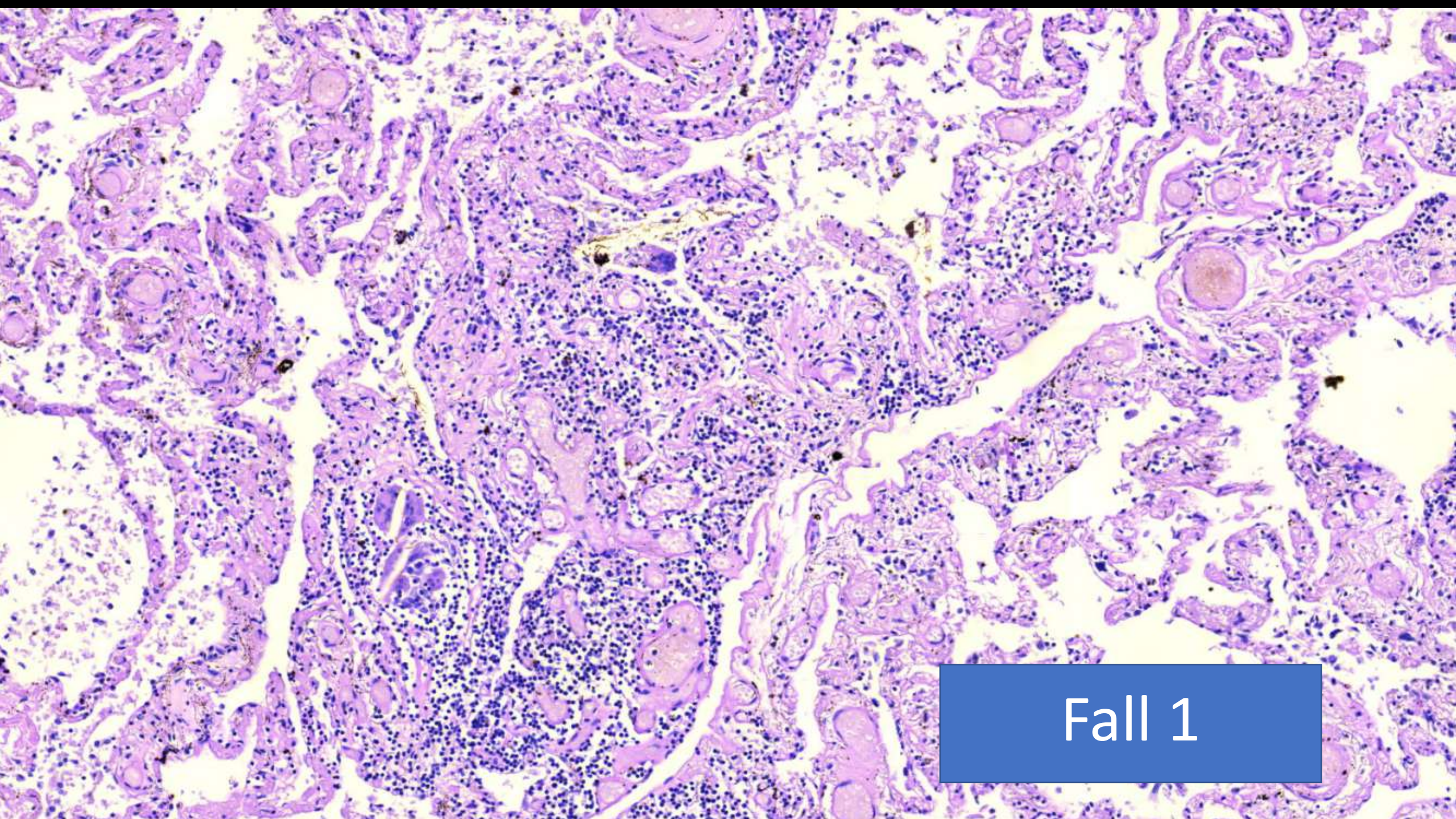




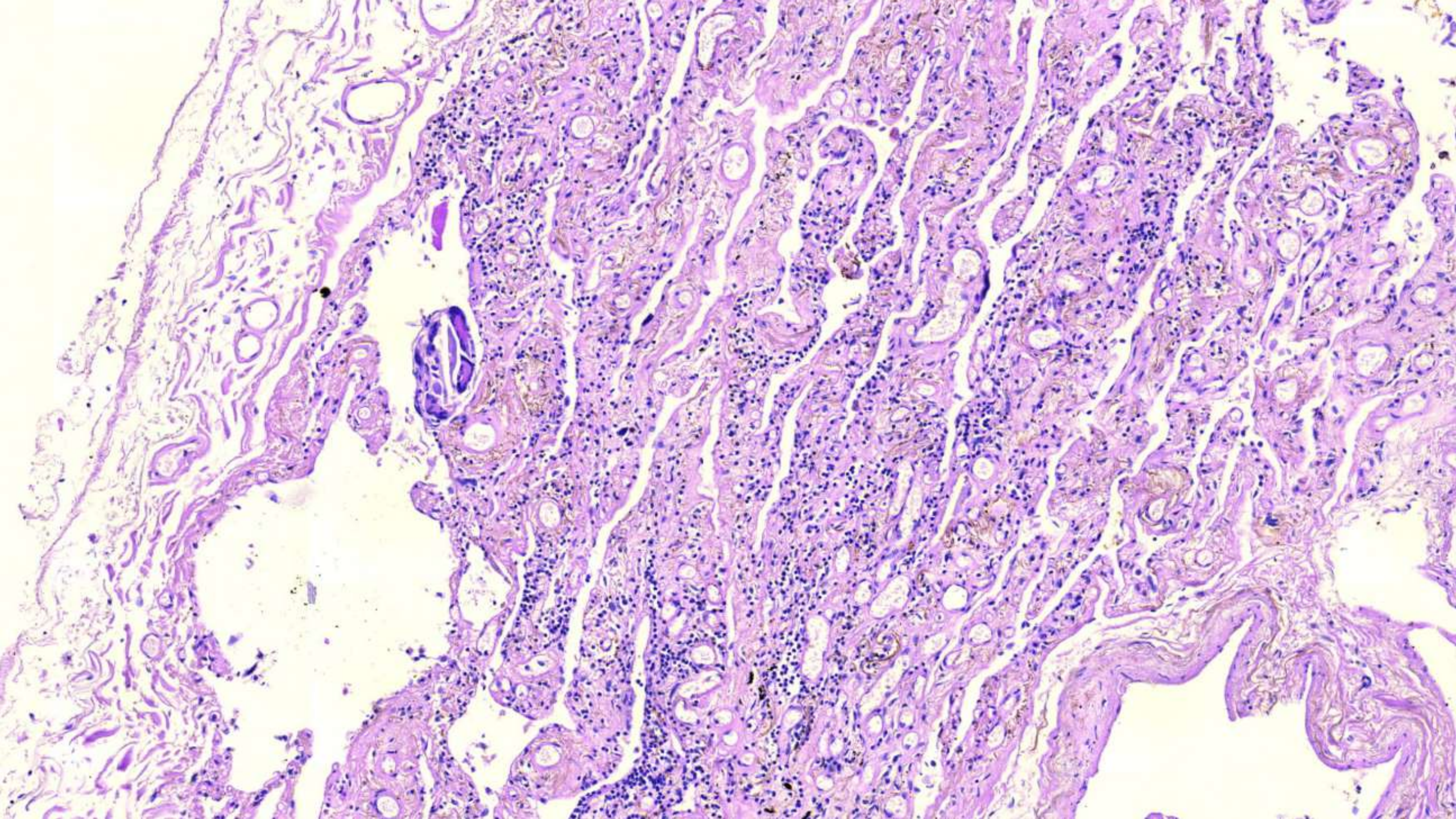


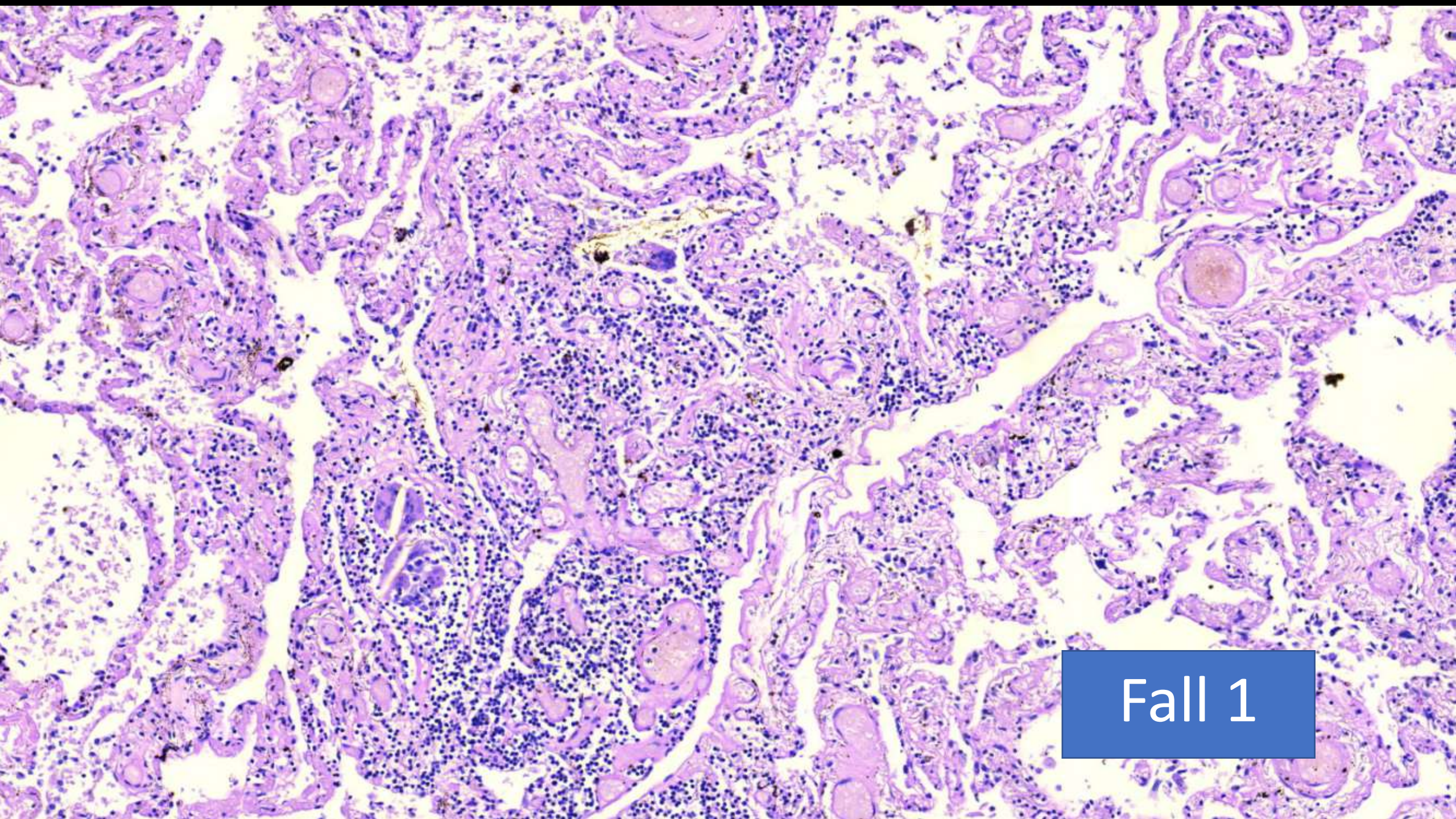
Fremdkörper – Lungen – Mikroembolie

- Fall 1
- Analogie zu Knochenmarks-Embolie nach Knochenfraktur

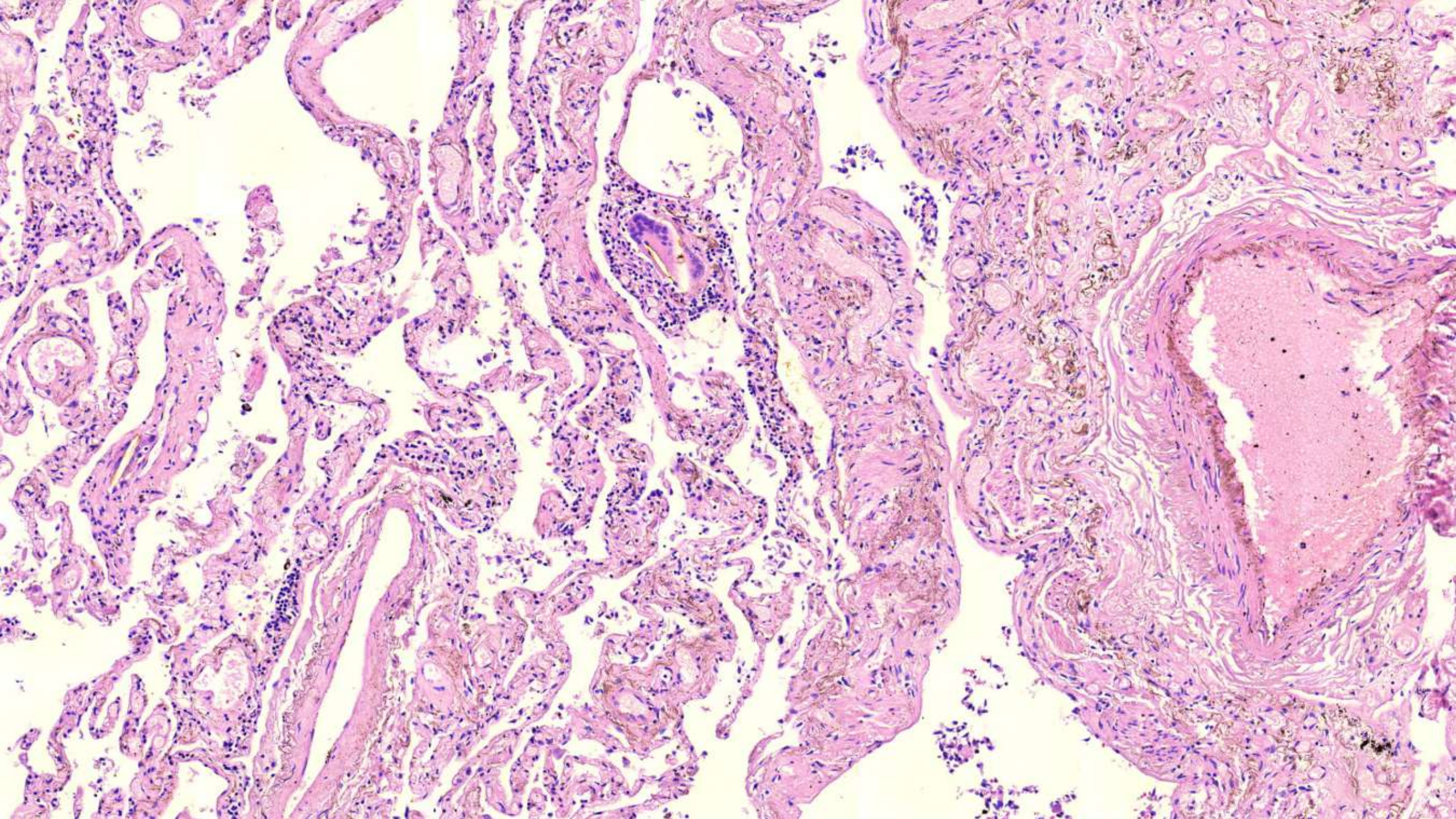


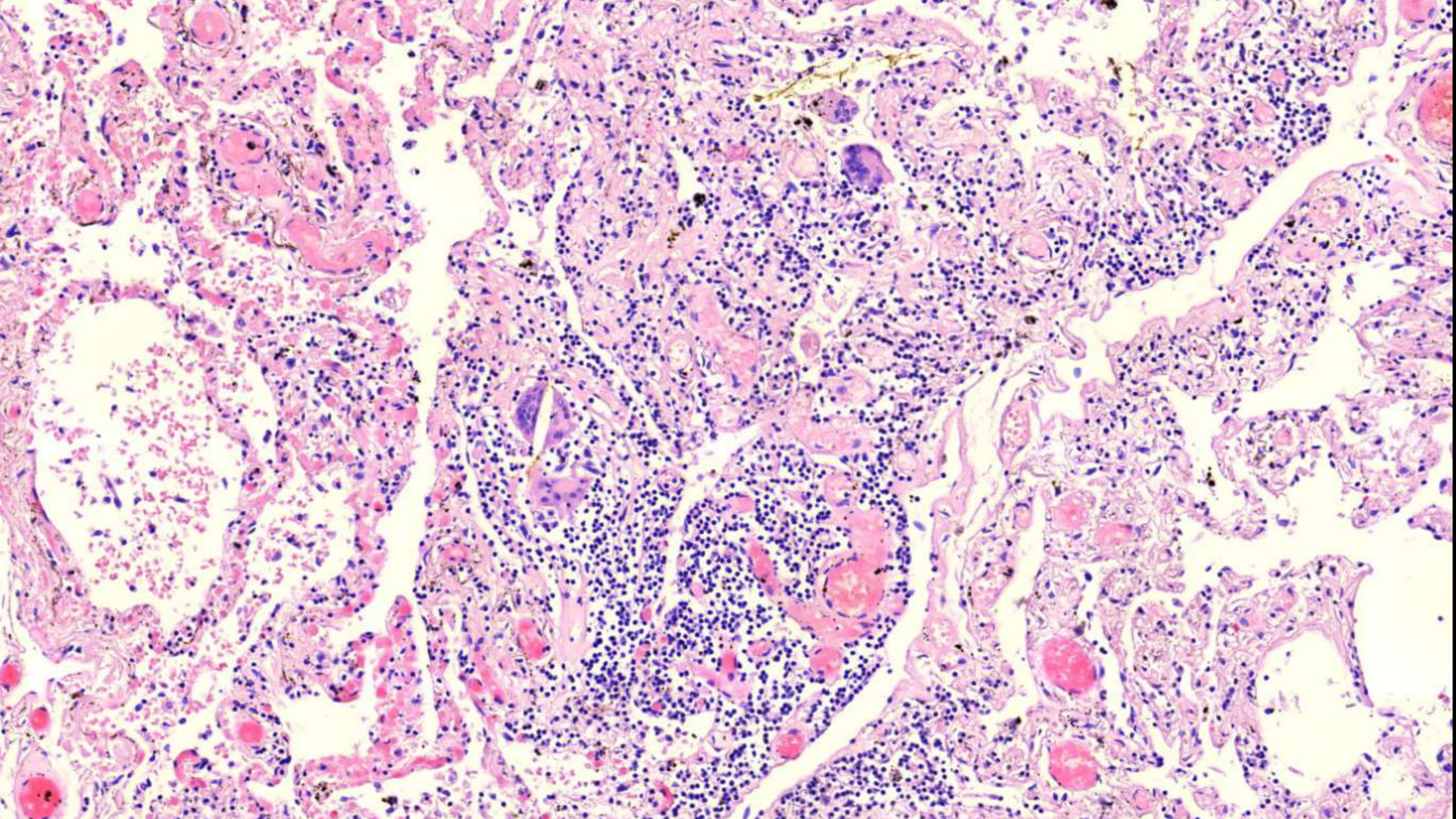
Fall 1

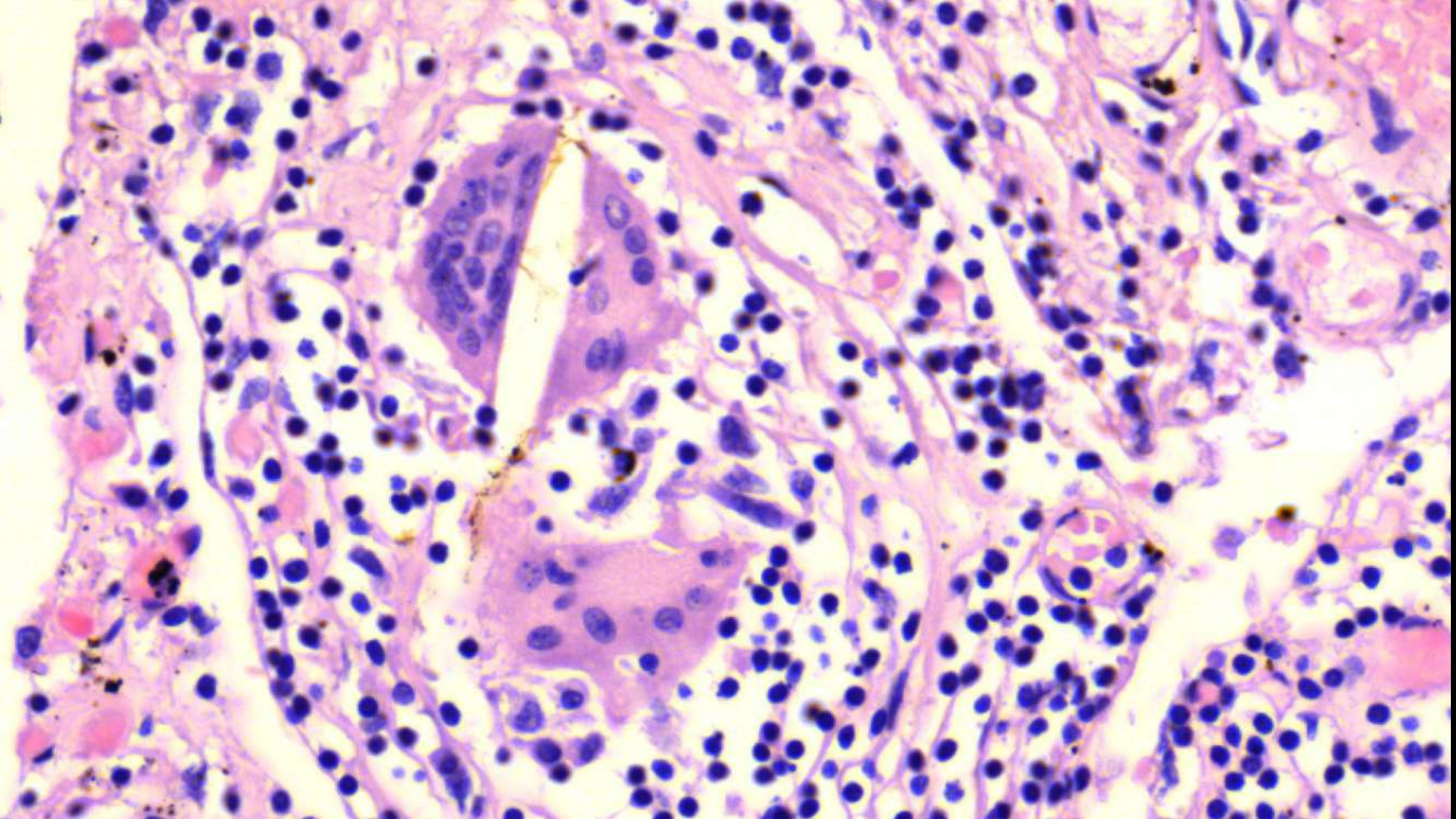


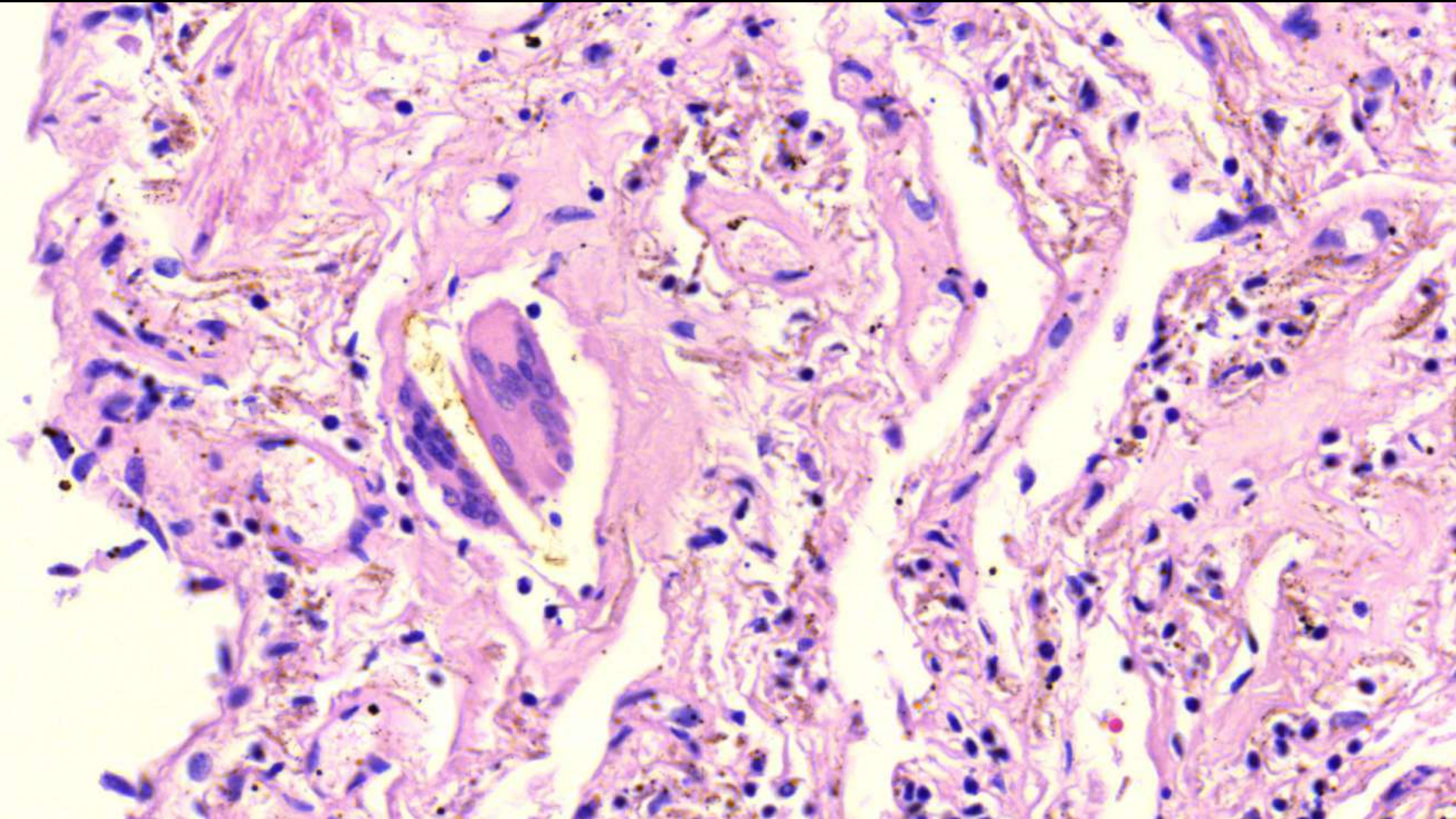


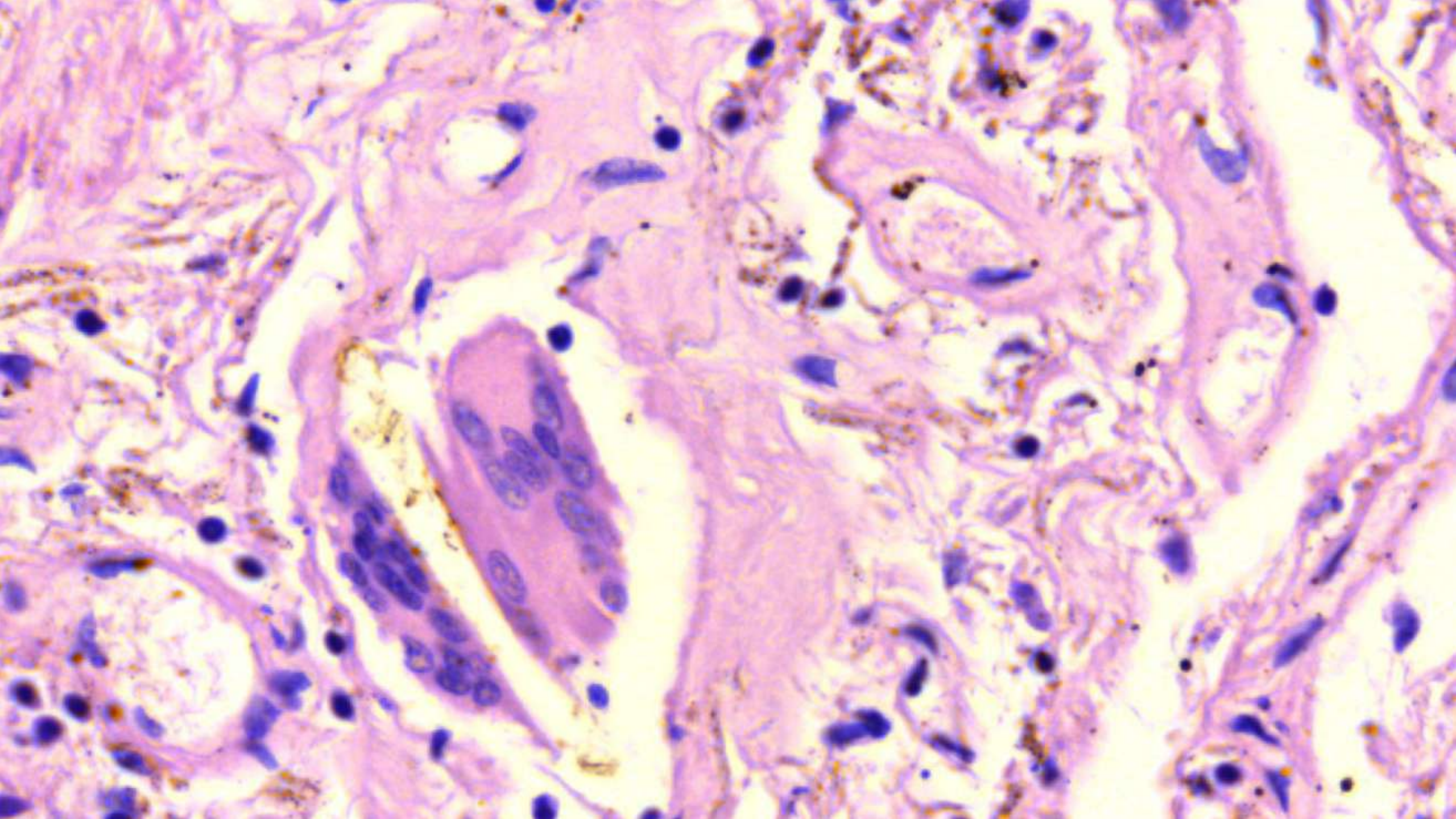
Fall 1

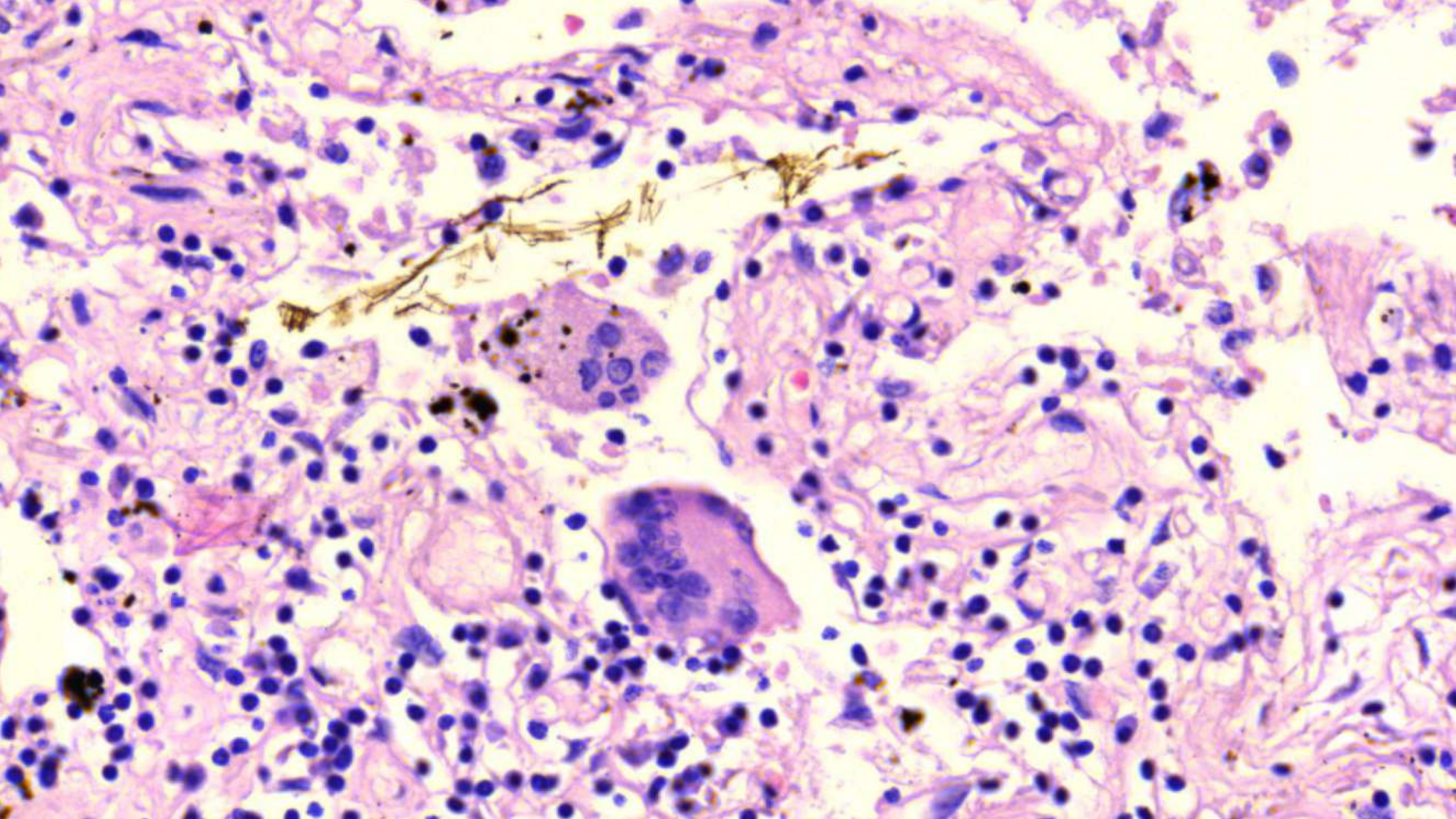


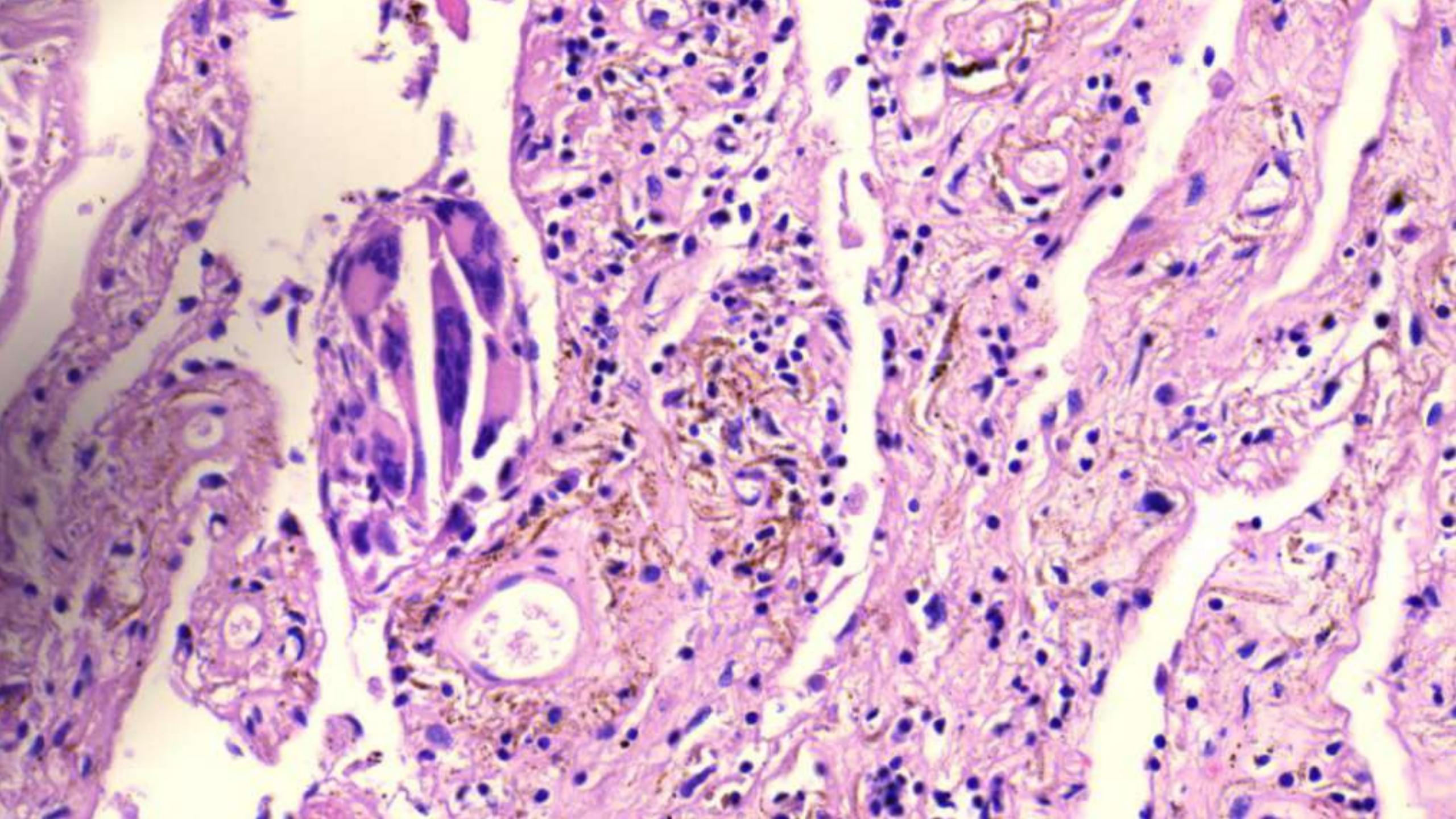


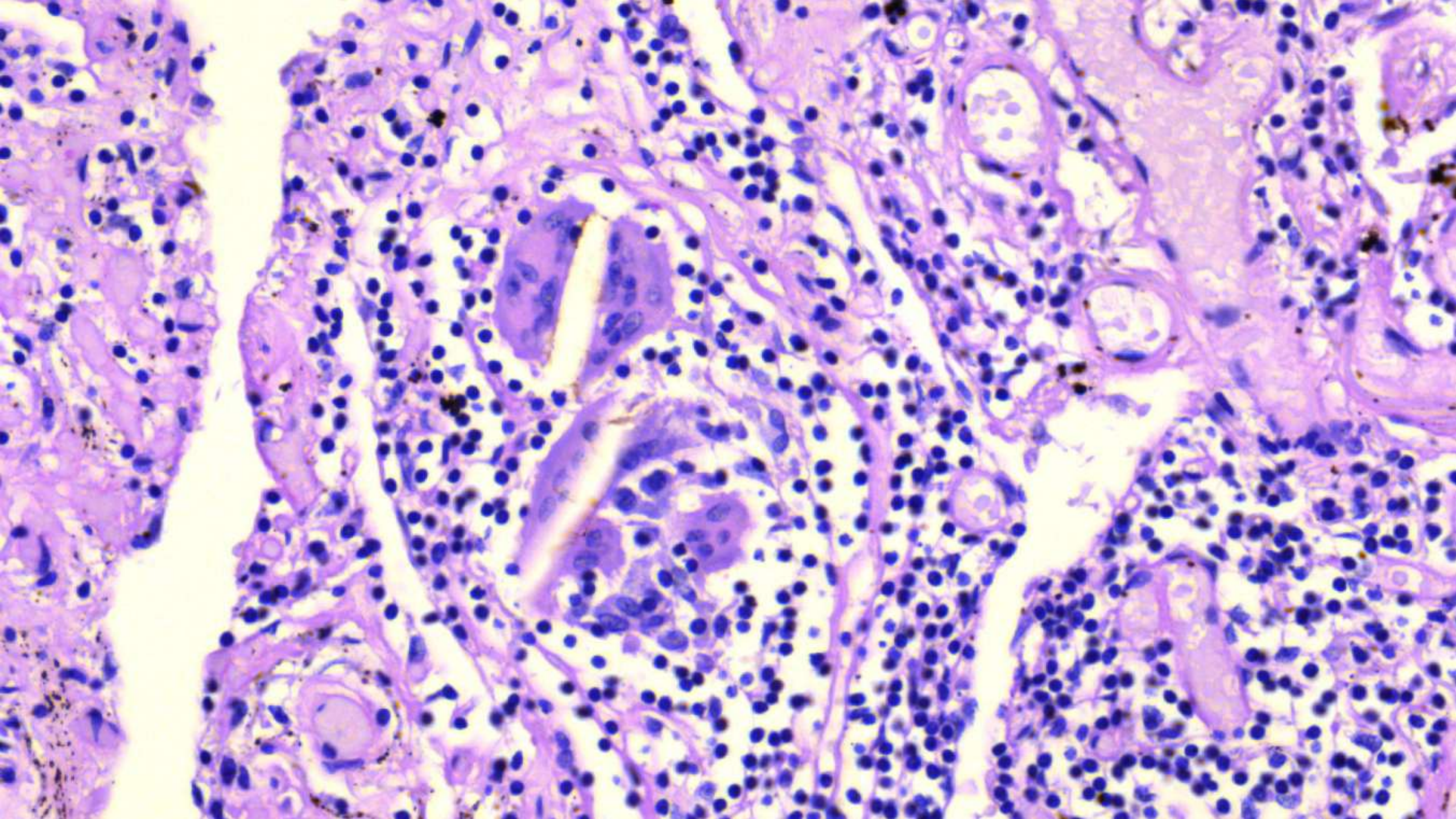


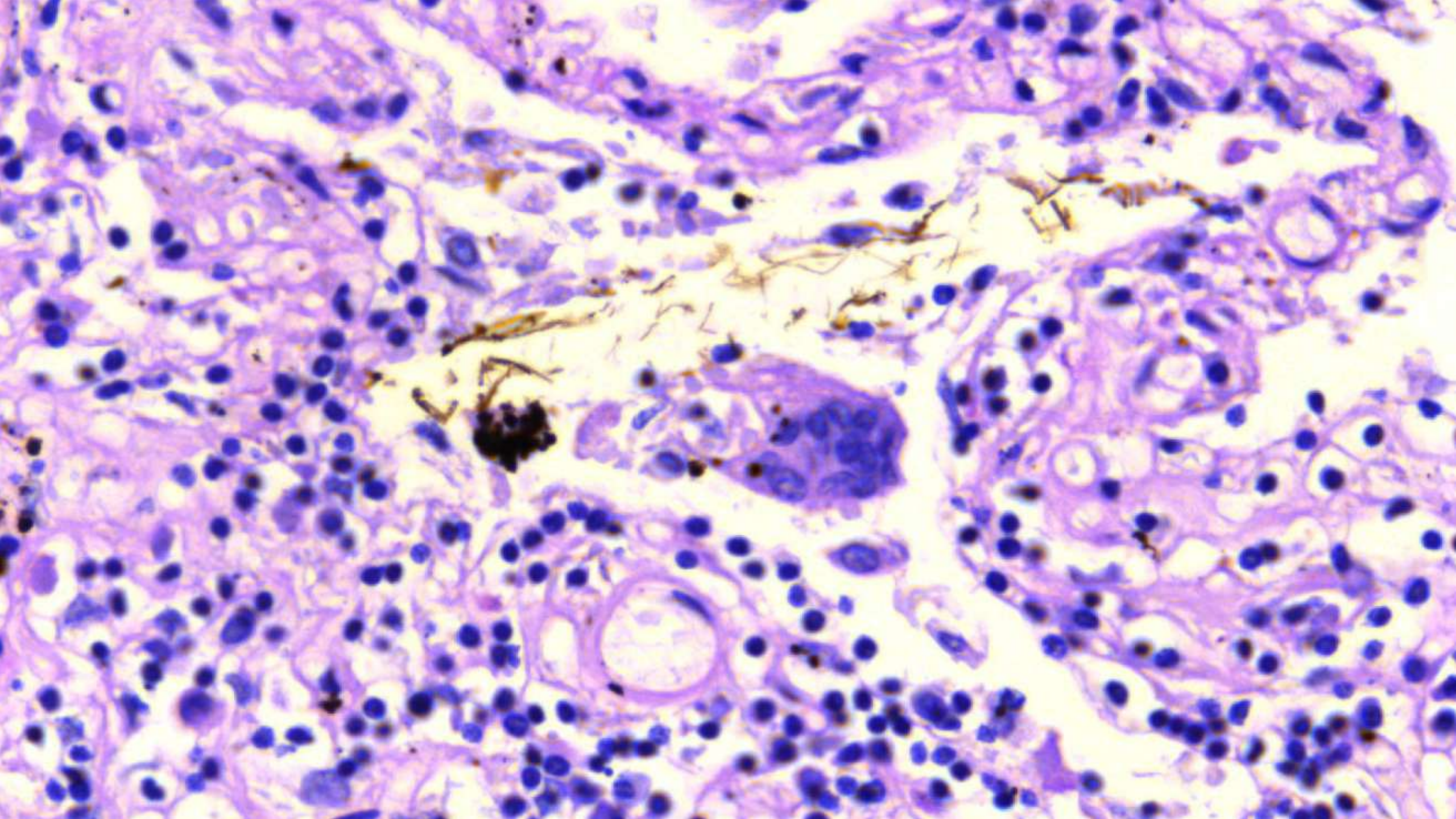


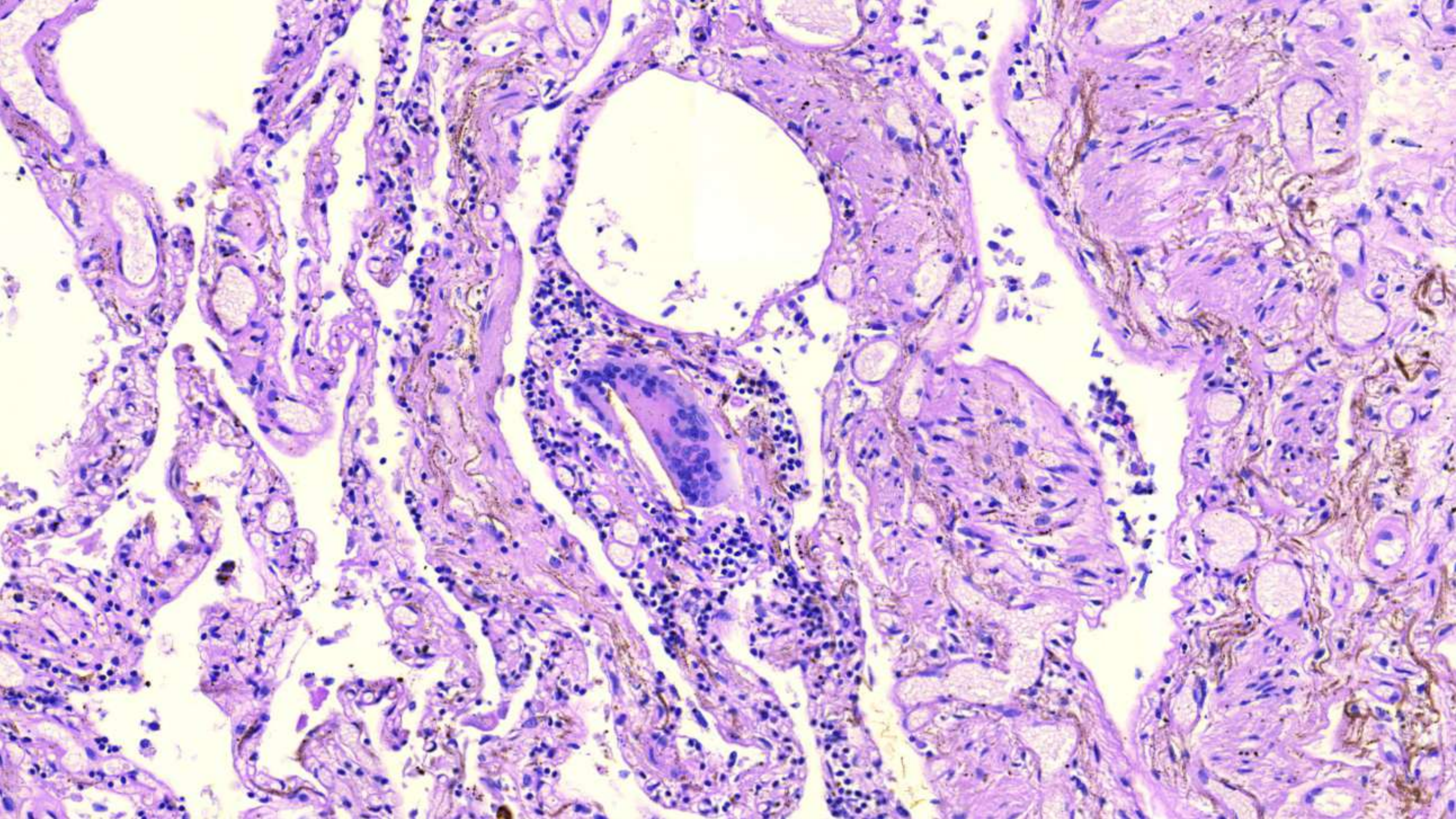


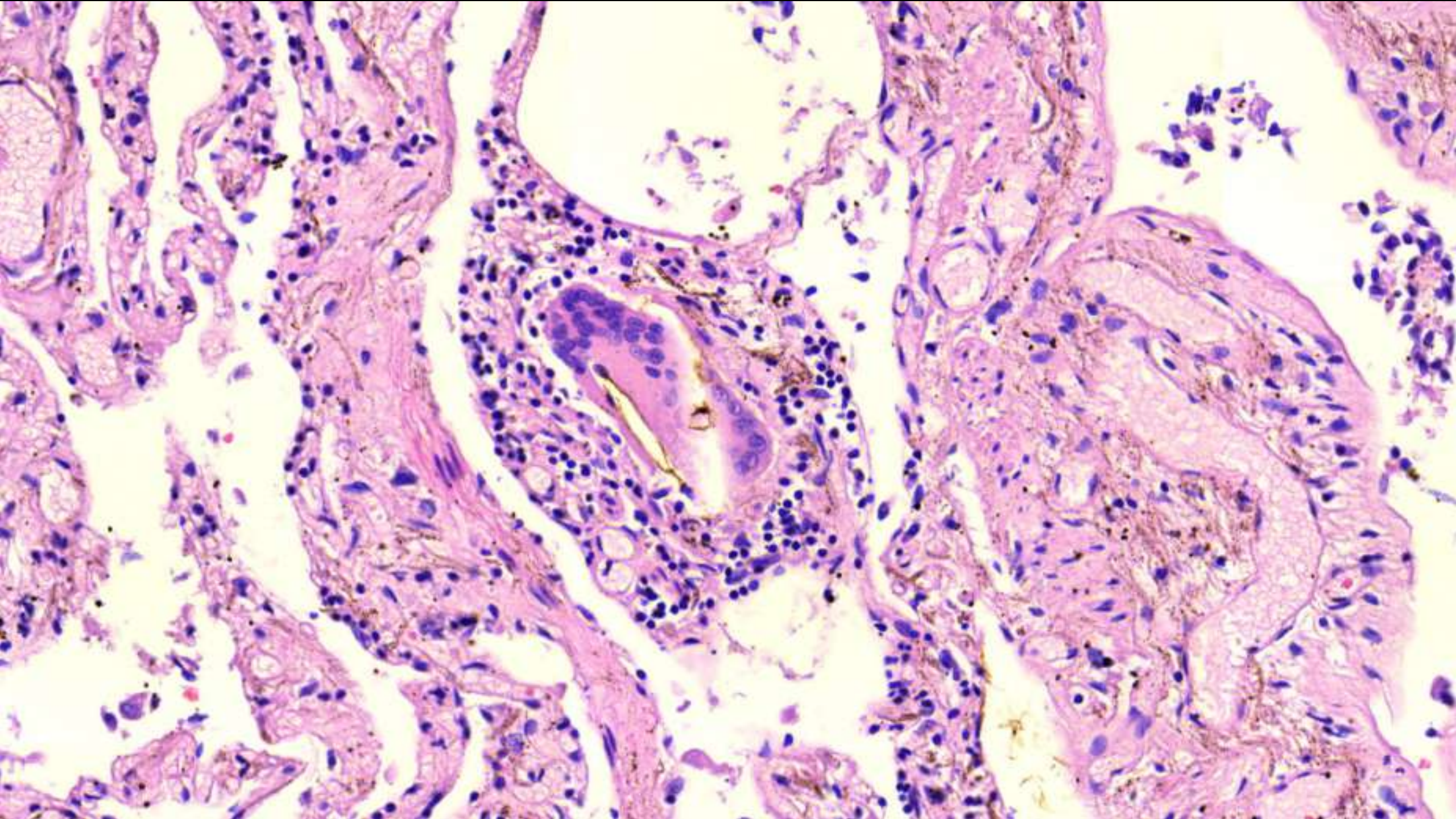


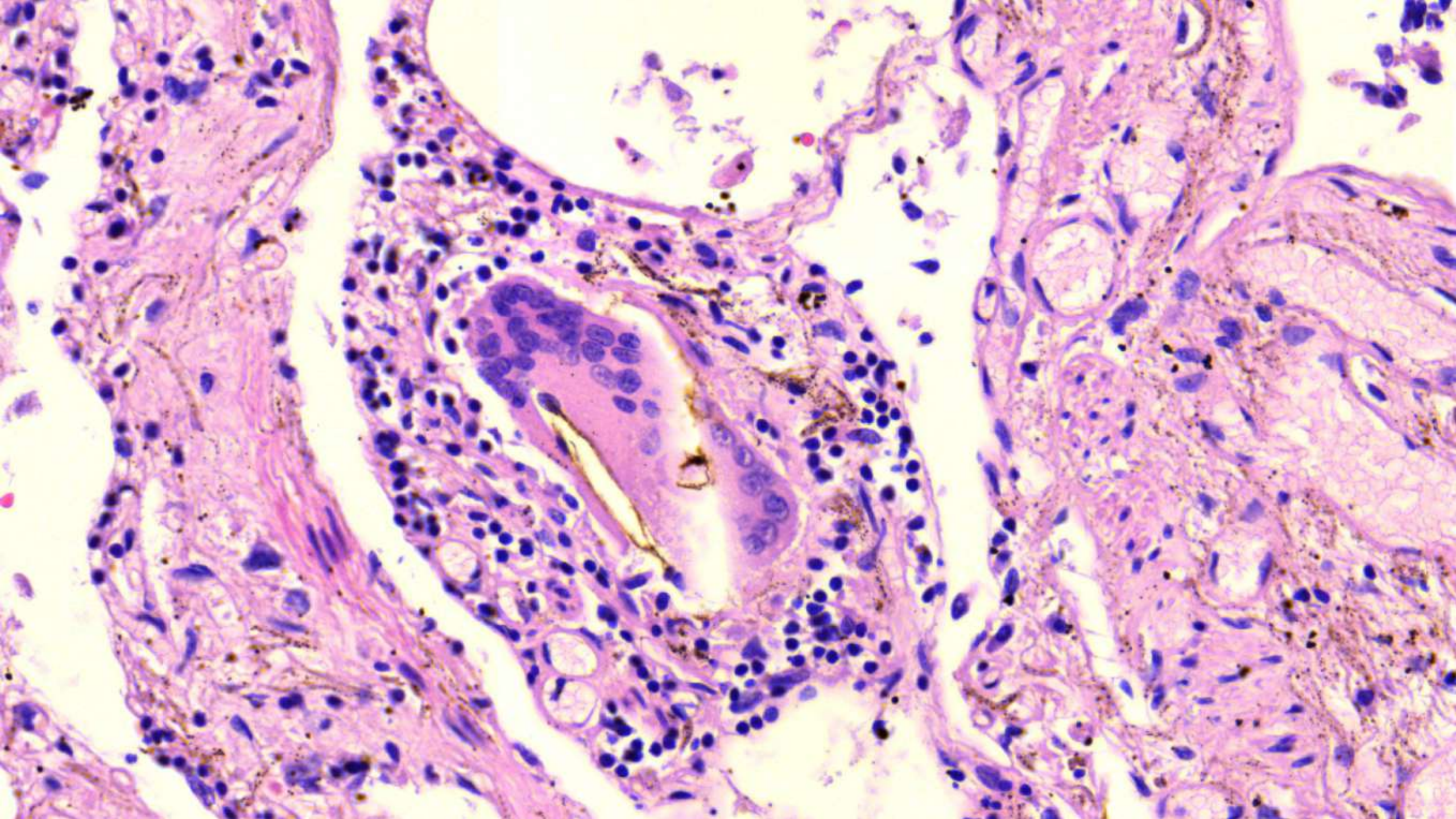















Erfassen von Impfnebenwirkungen mit Todesfolge

- „Totenschein“-Angaben ohne verpflichtende Angabe zum Impfstatus sind wertlos
- Betroffene und Angehörige schweigen aus Betroffenheit
- Behandelnde Ärzte und involvierte Staatsanwälte sind nicht motiviert
- Obduktionen in Rechtsmedizinischen Instituten ohne routinemäßige Histologie-Untersuchung sind *methodisch* a priori ungeeignet
- Obduktionen in Pathologischen Instituten werden teilweise verweigert, oft fehlt die Kenntnis „neuer“ Krankheitsmuster

Eine fachübergreifende Obduktion und Auswertung durch Rechtsmediziner und Pathologen mit obligater histologischer Untersuchung aller Organe und Läsionen ist für diese Fragestellung der einzig vertretbare Weg;

Heidelberger Modell



DAS ZITAT

»Wer sich nicht impfen lassen will, muss eben die Konsequenzen tragen«

Der ehemalige Präsident des Bundesverfassungsgerichts, Andreas Voßkuhle, hält mehr Freiheiten für Geimpfte und Genesene für angemessen.

Fazit

- Wer sich impfen lassen will, muss eben auch die Konsequenzen tragen
- Unsere Aufgabe ist die Aufklärung über Risiken und Nebenwirkungen
- „Dass dies mit Verstand geschah, ist der Pathologe da“